

PATOLOGIA

Ipertrofia Prostatica

Tumore Prostatico

Tumore Vescicale

Tumore Renale

Calcolosi Renale

Tumore del Testicolo

POP

SINTOMI

LUTS

Ematuria

Colica

Scroto Acuto

Nessun Sintomo!

PROSTATITA

SINTOMI

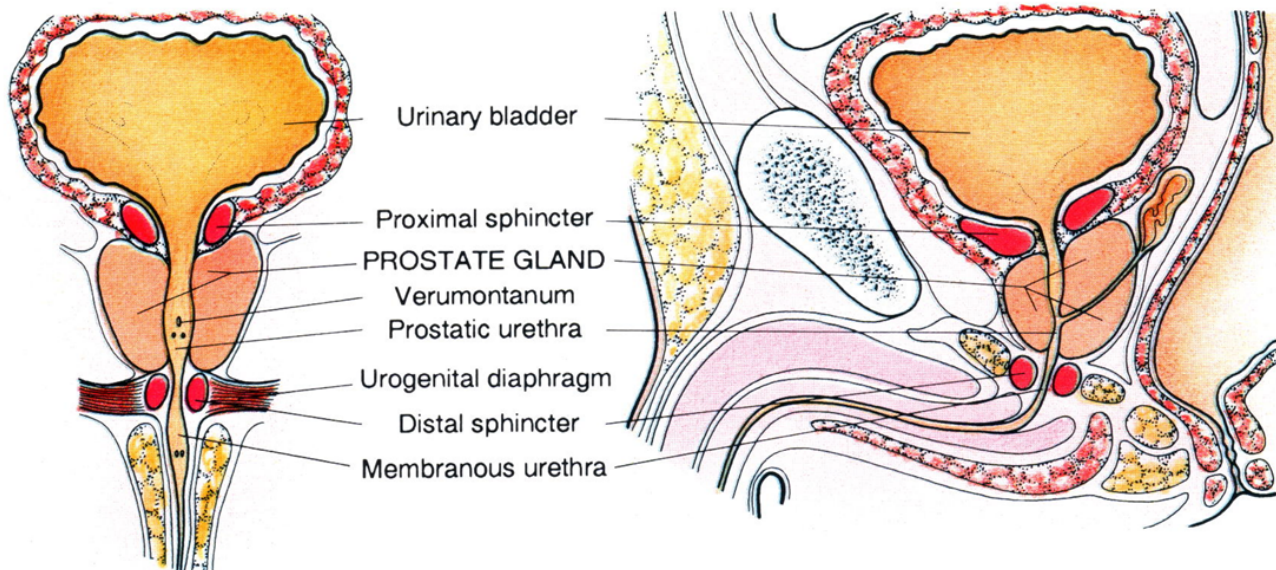
LUTS

Ematuria

Colica

Scroto Acuto

Nessun Sintomo!



PROSTATITA

SINTOMI

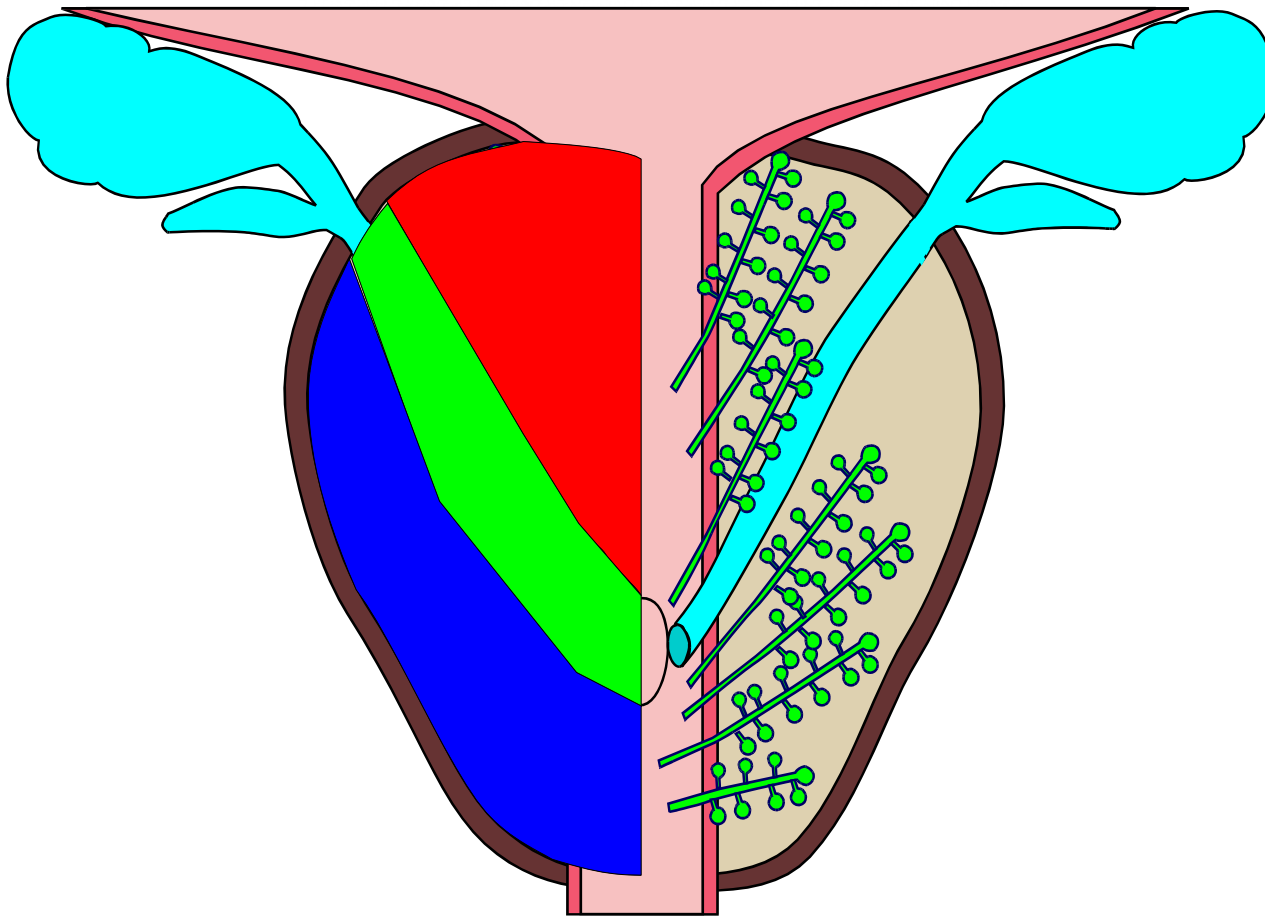
LUTS

Ematuria

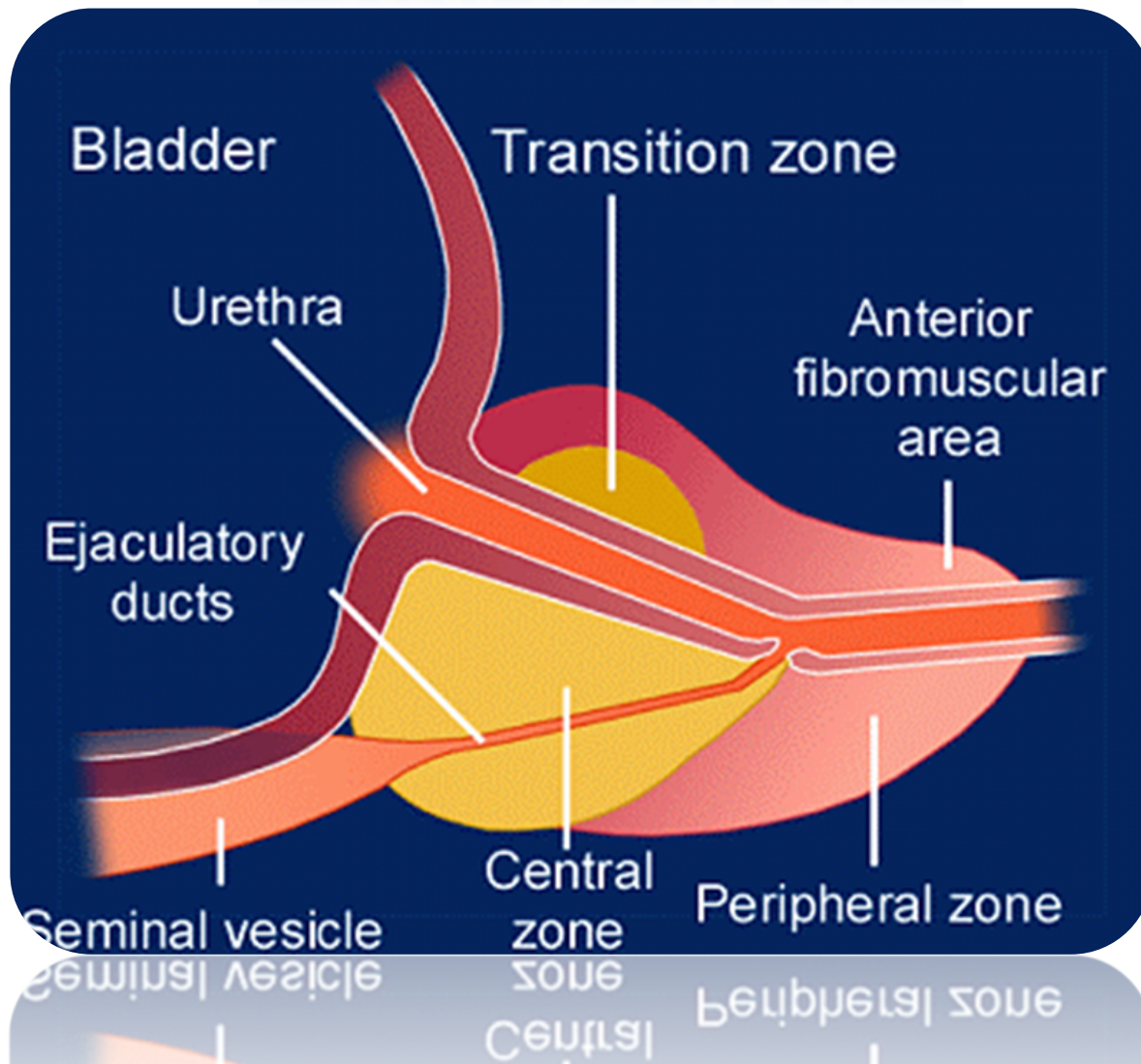
Colica

Scroto Acuto

Nessun Sintomo!



PROSTATATA



SINTOMI

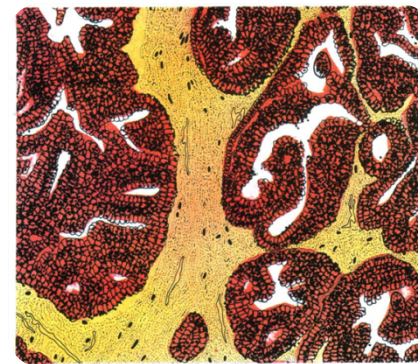
LUTS

Ematuria

Colica

Scroto Acuto

Nessun Sintomo!



PROSTATA

SINTOMI

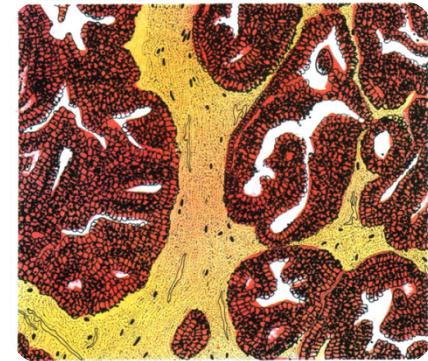
LUTS

Ematuria

Colica

Scroto Acuto

Nessun Sintomo!



ZONA CENTRALE

- Cellule epiteliali opache con citoplasma granuloso, nuclei grandi e pallidi
- Acini irregolari con ampi spazi

ZONA PERIFERICA

- Epitelio colonnare semplice, cellule pallide, con nucleo scuro
- Acini rotondi, regolari, con pareti lisce non settate

PROSTATA

Con l'avanzare dell'età, si riduce la concentrazione di testosterone e si innalza quella degli estrogeni

SINTOMI

LUTS

Ematuria

Colica

Scroto Acuto

Nessun Sintomo!

TESTOSTERONE



5- α -REDUTTASI



DIIDROTESTOSTERONE



EPITELIO

ANDROGENI
AROMATIZZABILI



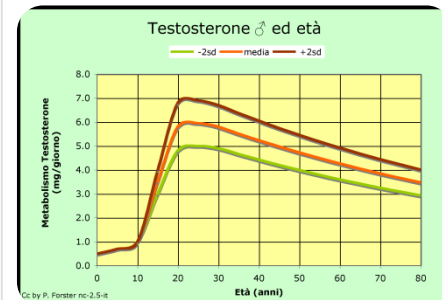
AROMATASI



ESTROGENI



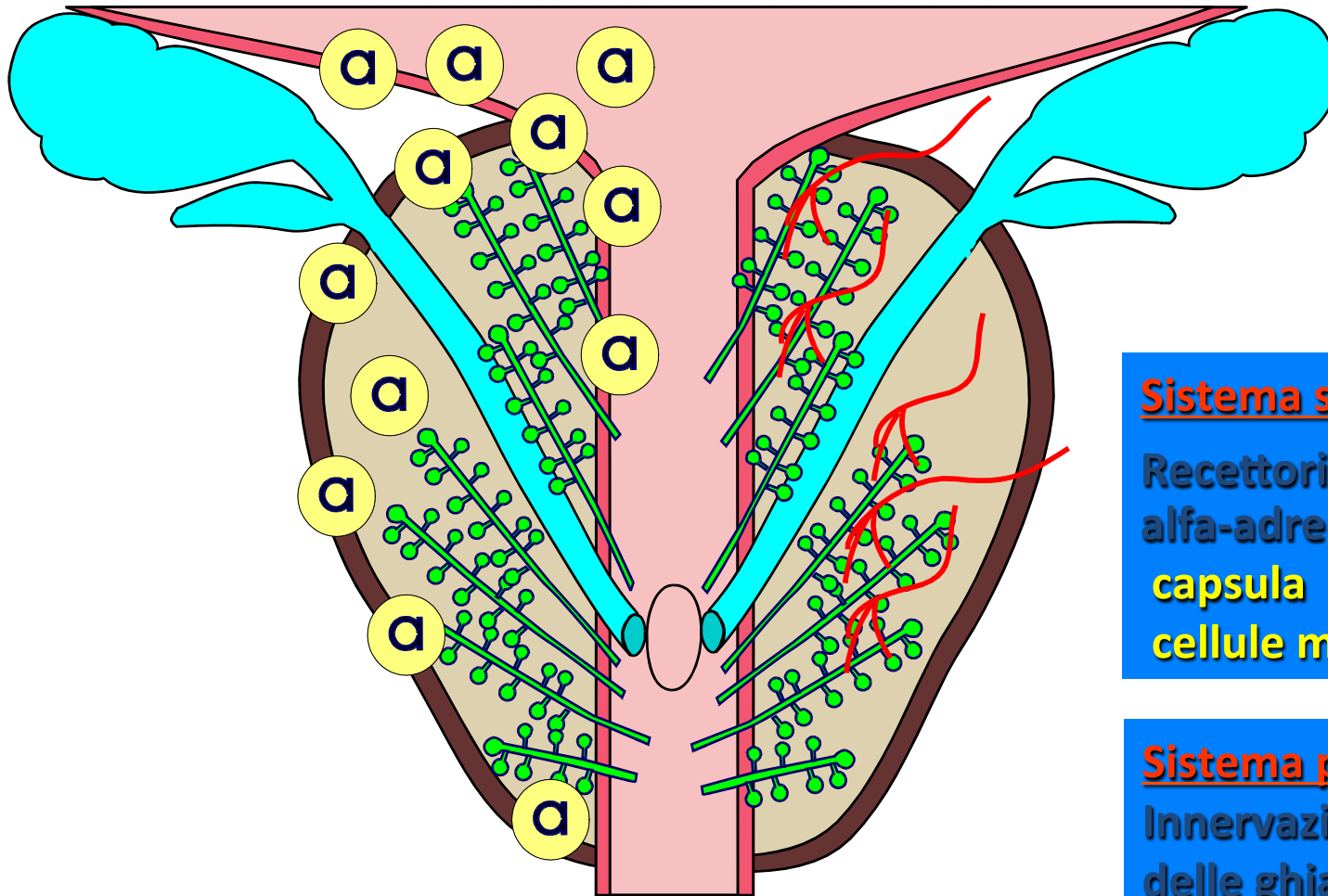
**STROMA e
EPITELIO DUTTALE**



PROSTATA

SINTOMI

LUTS
Ematuria
Colica
Scroto Acuto
Nessun Sintomo!



Sistema simpatico

Recettori
alfa-adrenergici su:
capsula
cellule muscolari lisce

Sistema parasimpatico

Innervazione
delle ghiandole

PROSTATA

**Produzione di un secreto
che entra nella
composizione
del liquido seminale**

Composizione del liquido seminale

spermatozoi	50-150 milioni
dalle vescicole seminali	1.5-2 ml
dalla prostata	0,5 ml
dalle ghiandole di Cowper e di Littrè	0,1-0,2 ml

SINTOMI

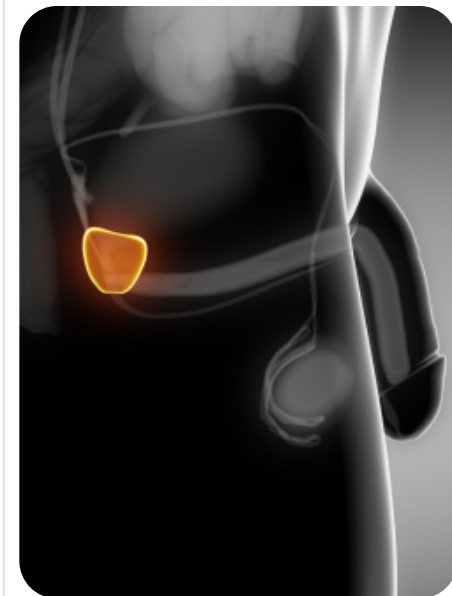
LUTS

Ematuria

Colica

Scroto Acuto

Nessun Sintomo!



PROSTATA

Funzioni del secreto prostatico

Serve a:

fornire energia agli spermatozoi

a proteggerli

a favorirne la diffusione nel canale vaginale

esercitare un'azione battericida contro i germi

G-negativi

SINTOMI

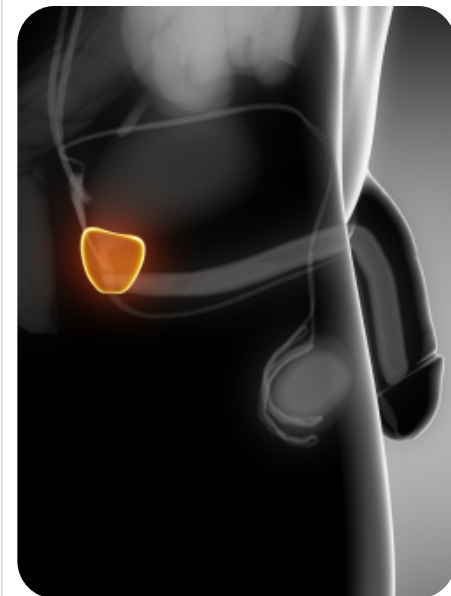
LUTS

Ematuria

Colica

Scroto Acuto

Nessun Sintomo!



OSTRUZIONE PROSTATICA BENIGNA

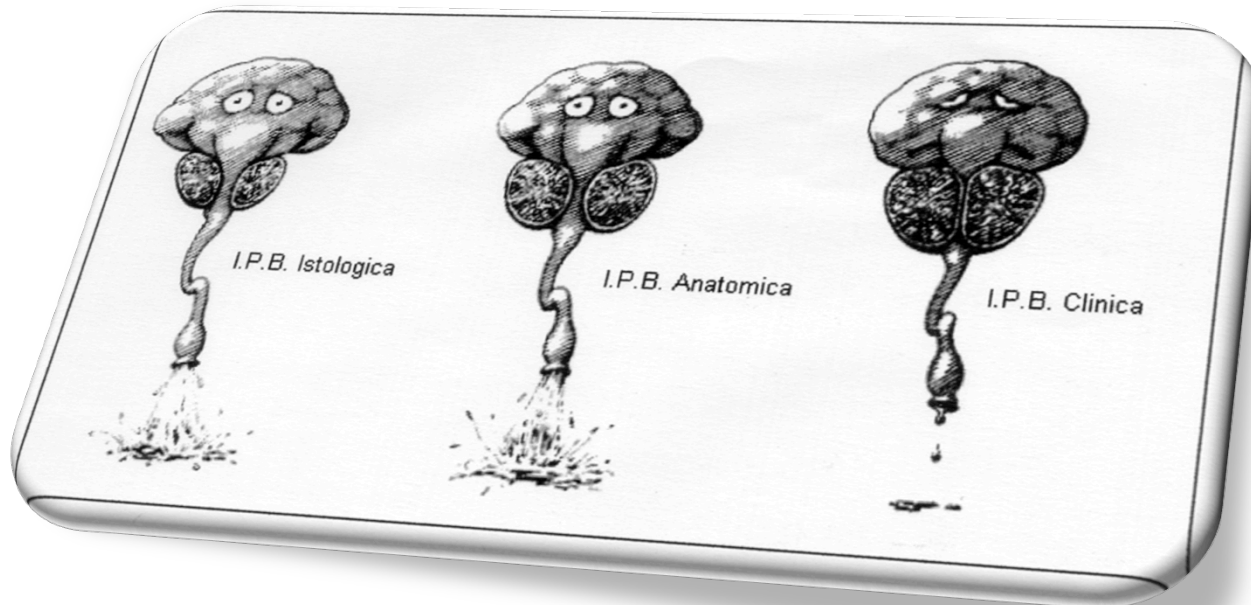
BENIGNA

IPERTROFIA PROSTATICA BENIGNA

IPERPLASIA PROSTATICA BENIGNA

BPH

«PROSTATA» O PROSTATISMO



SINTOMI

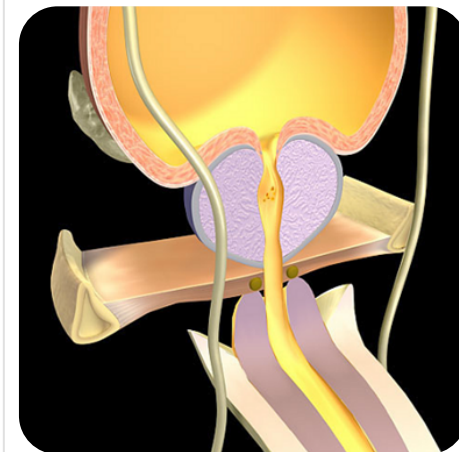
LUTS

Ematuria

Colica

Scroto Acuto

Nessun Sintomo!



OSTRUZIONE PROSTATICA BENIGNA

BENIGNA

SINTOMI

LUTS

Ematuria

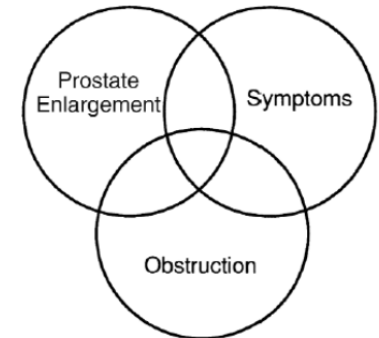
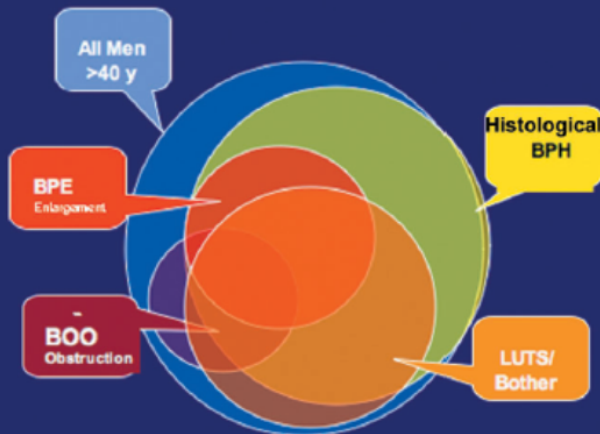
Colica

Scroto Acuto

Nessun Sintomo!

A Modern View of BPH/BPE/BOO Clinical, Anatomic, and Pathophysiologic Changes

- BPH = Benign Prostatic Hyperplasia
 - Histologic: stromoglandular hyperplasia¹
- May be associated with
 - Clinical: presence of bothersome LUTS²
 - Anatomic: enlargement of the gland (BPE = Benign Prostatic Enlargement)²
 - Pathophysiologic: compression of urethra and compromise of urinary flow (BOO = Bladder Outlet Obstruction)²



Obstruction)²
(BOO = Bladder
compromise of urinary flow
compression of urethra and
– Pathophysiologic:

BOO

LUTS/Bother

OSTRUZIONE PROSTATICA BENIGNA

BENIGNA

“... non si può scegliere il proprio modo di morire.

Ma la Provvidenza che destina quello ignominioso del prostatico a uomini irreprensibili e lo concede dolce e rapido ad altri, magari indegni, è ben incomprendibile”

Littré

SINTOMI

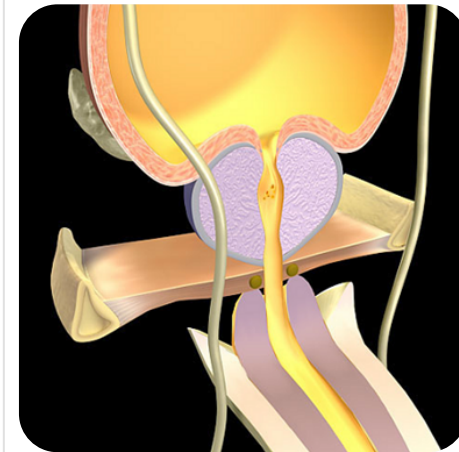
LUTS

Ematuria

Colica

Scroto Acuto

Nessun Sintomo!



OSTRUZIONE PROSTATICA BENIGNA

BENIGNA

Iperplasia prostatica benigna

Formazione di noduli stromali microscopici attorno alle ghiandole periuretrali

Patologia che può cominciare intorno ai 35 aa

L'iperplasia ghiandolare acinare inizia attorno a tali Noduli, che possono essere costituiti prevalentemente da elementi ghiandolari fibromuscolari o misti e per questo possono essere definiti:

NODULI FIBROADENOMIOMATOSI

SINTOMI

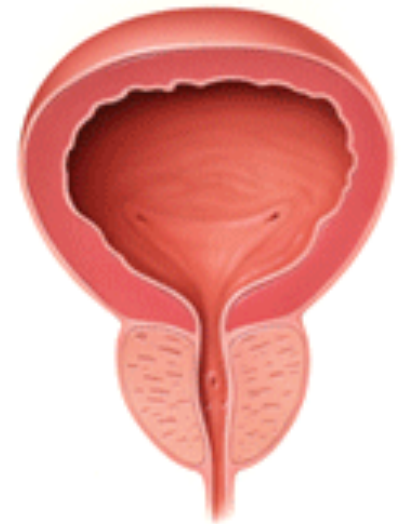LUTS

Ematuria

Colica

Scroto Acuto

Nessun Sintomo!



OSTRUZIONE PROSTATICA BENIGNA

BENIGNA

Iperplasia prostatica benigna

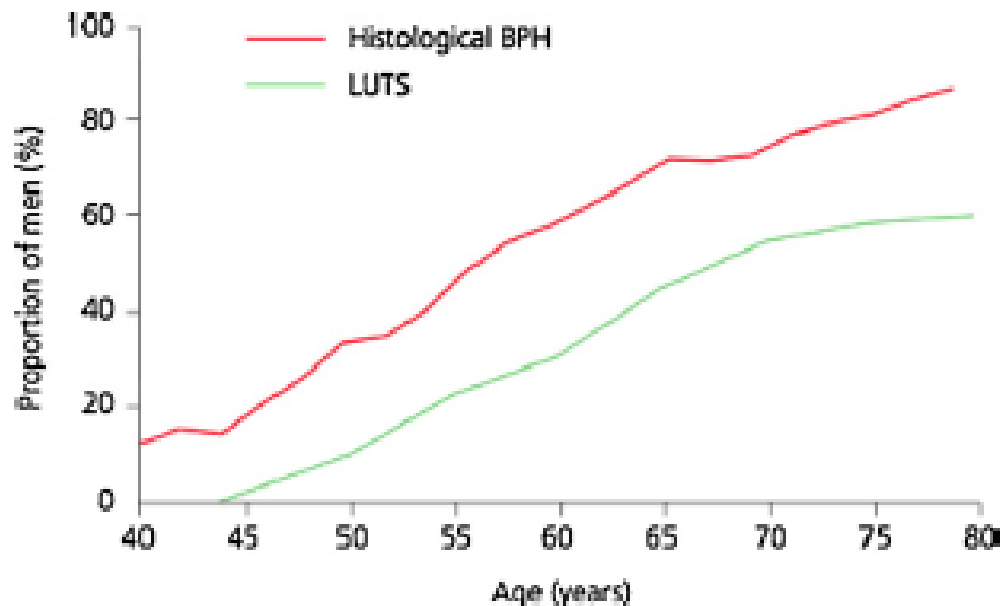


Figure 1 The incidence of both benign prostatic hyperplasia (BPH) and LUTS increases progressively with age. Taken from: Kirby and Gilling [3].

taken from: Kirby and Gilling [3].

SINTOMI

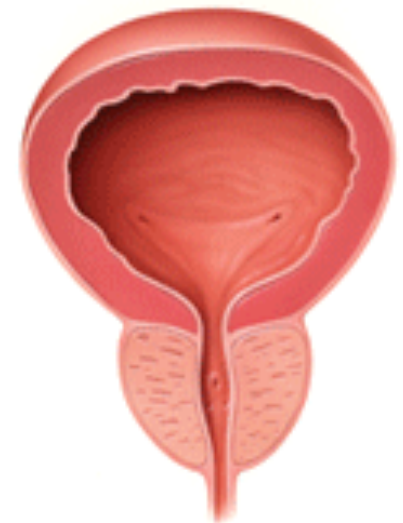LUTS

Ematuria

Colica

Scroto Acuto

Nessun Sintomo!



OSTRUZIONE PROSTATICA BENIGNA

BENIGNA

Con l'avanzare dell'età, si riduce la concentrazione di testosterone e si innalza quella degli estrogeni

SINTOMI

LUTS

Ematuria

Colica

Scroto Acuto

Nessun Sintomo!

TESTOSTERONE



5- α -REDUTTASI



DIIDROTESTOSTERONE



EPITELIO

ANDROGENI
AROMATIZZABILI



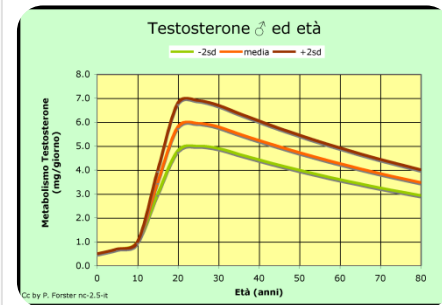
AROMATASI



ESTROGENI



**STROMA e
EPITELIO DUTTALE**



OSTRUZIONE PROSTATICA BENIGNA

BENIGNA

SINTOMI

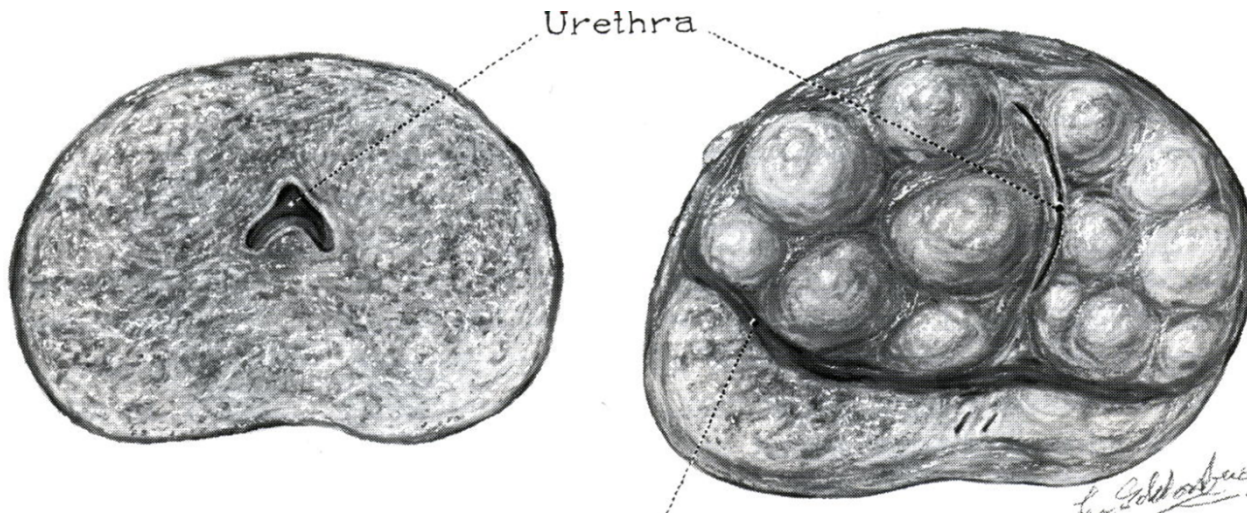
LUTS

Ematuria

Colica

Scroto Acuto

Nessun Sintomo!

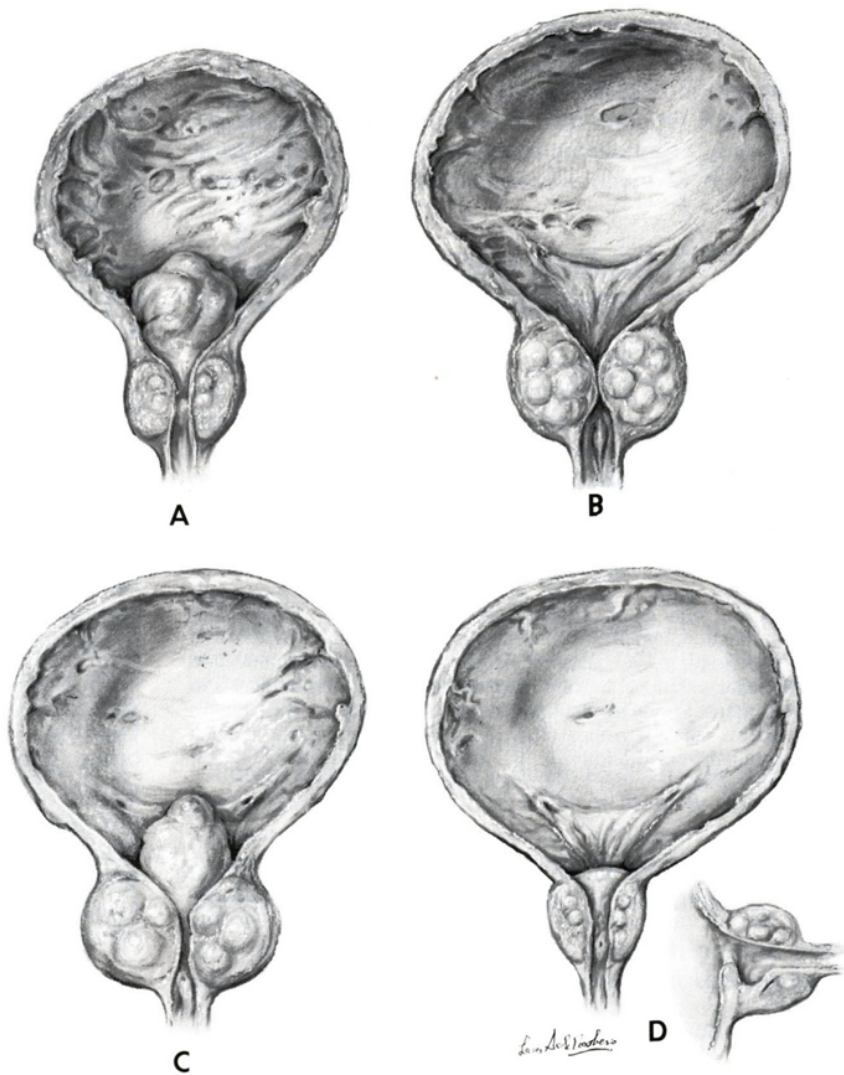


Prostata normale

Prostata iperplasica

OSTRUZIONE PROSTATICA BENIGNA

BENIGNA



SINTOMI

LUTS

Ematuria

Colica

Scroto Acuto

Nessun Sintomo!

OSTRUZIONE PROSTATICA BENIGNA

BENIGNA

Iperplasia prostatica benigna

L'iperplasia prostatica benigna non si sviluppa in uomini castrati in età prepubere

La riduzione degli androgeni comporta una certa involuzione prostatica

Nel cane castrato, la somministrazione di androgeni + estrogeni induce l'ingrossamento della ghiandola

SINTOMI

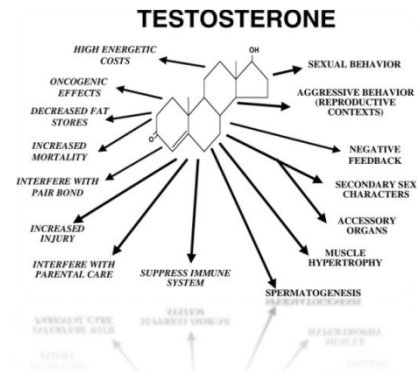
LUTS

Ematuria

Colica

Scroto Acuto

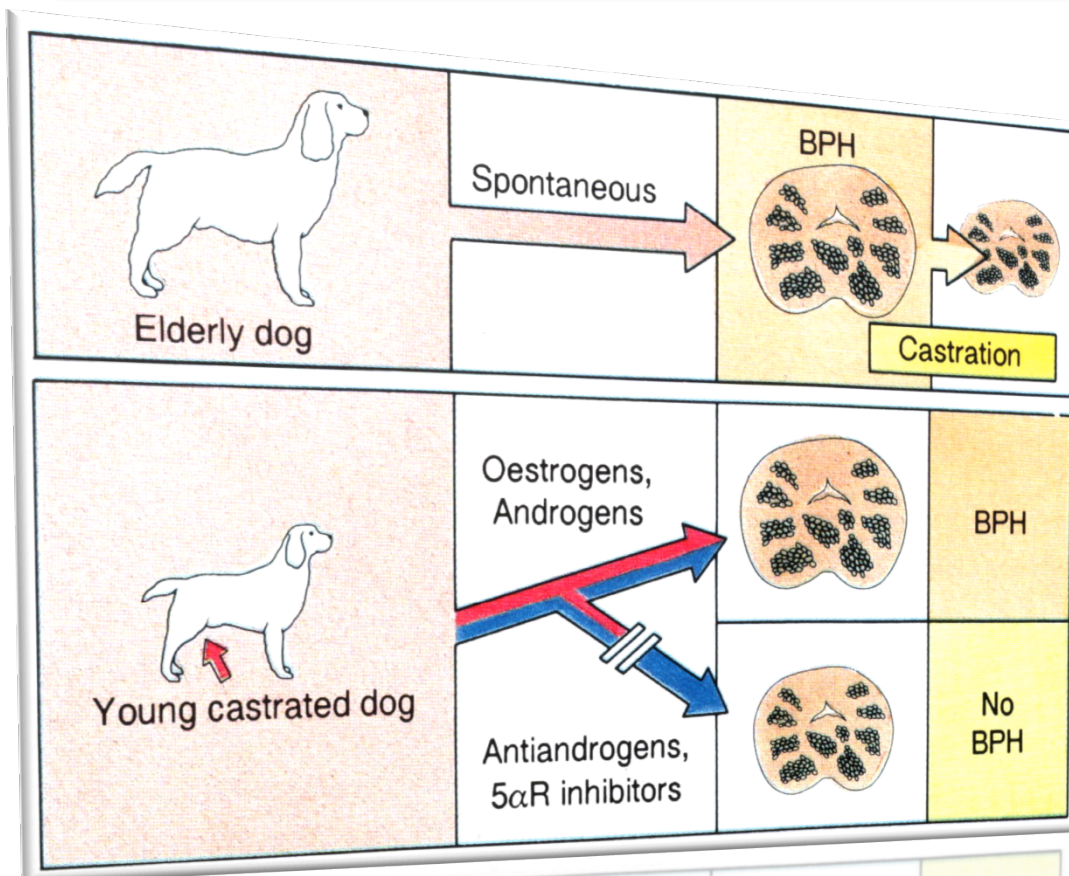
Nessun Sintomo!



OSTRUZIONE PROSTATICA BENIGNA

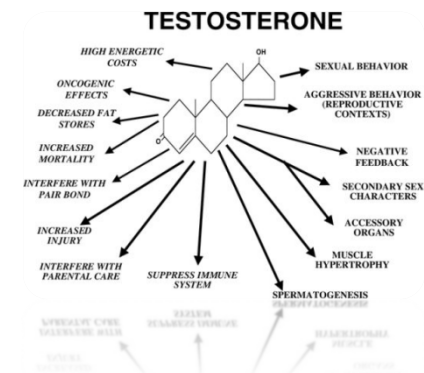BENIGNA

Iperplasia prostatica benigna



SINTOMI

- LUTS
- Ematuria
- Colica
- Scroto Acuto
- Nessun Sintomo!**



OSTRUZIONE PROSTATICA BENIGNA

BENIGNA

OSTRUZIONE !!!

COMPONENTE DINAMICA

Tono della muscolatura
liscia della prostata

COMPONENTE STATICA

Ostruzione meccanica
dovuta all'aumento
volumetrico della
ghiandola

SINTOMI

LUTS

Ematuria

Colica

Scroto Acuto

Nessun Sintomo!

OSTRUZIONE PROSTATICA BENIGNA

CONSEGUENZE

Ipertrofia del muscolo detrusore

Deposizione di collagene nel tessuto muscolare

Comparsa di residuo vescicale post-minzionale

Progressivo aumento del residuo pm

Ritenzione acuta di urina

Dilatazione delle vie urinarie superiori

Insufficienza renale

SINTOMI

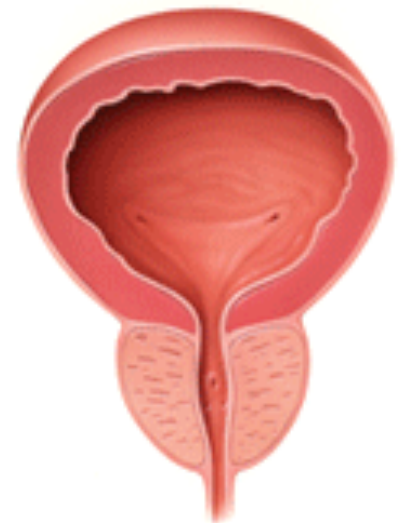
LUTS

Ematuria

Colica

Scroto Acuto

Nessun Sintomo!



OSTRUZIONE PROSTATICA BENIGNA

BENIGNA

CONSEGUENZE

SINTOMI

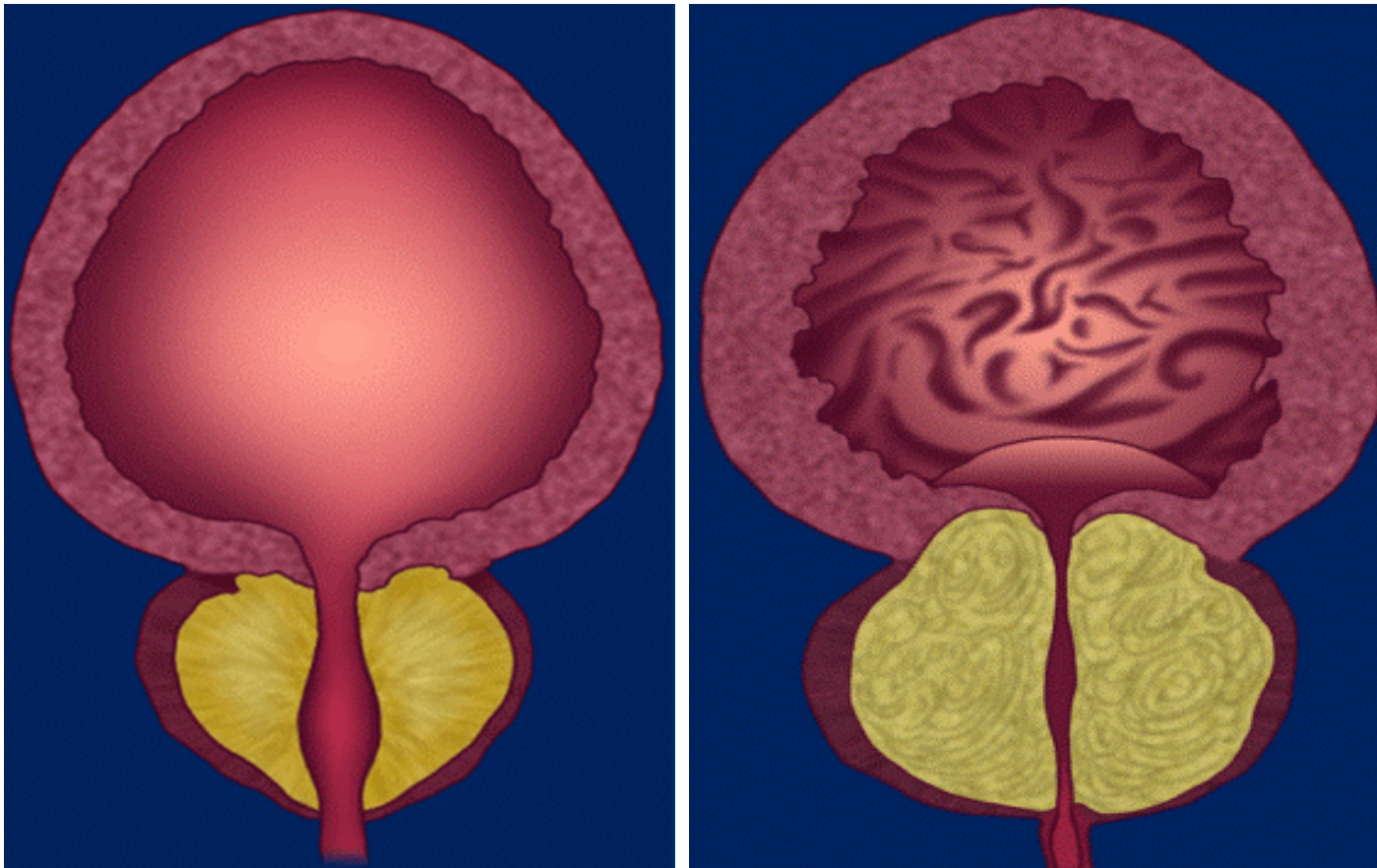
LUTS

Ematuria

Colica

Scroto Acuto

Nessun Sintomo!



OSTRUZIONE PROSTATICA BENIGNA

BENIGNA

CONSEGUENZE

Iperattività detrusoriale idiopatica

Contrazioni involontarie del detrusore durante la fase di riempimento in assenza di lesioni neurologiche

Può essere conseguente a:

Scompaginamento e deposizione di collagene tra le fibre muscolari

Perdita del controllo del riflesso minzionale

SINTOMI

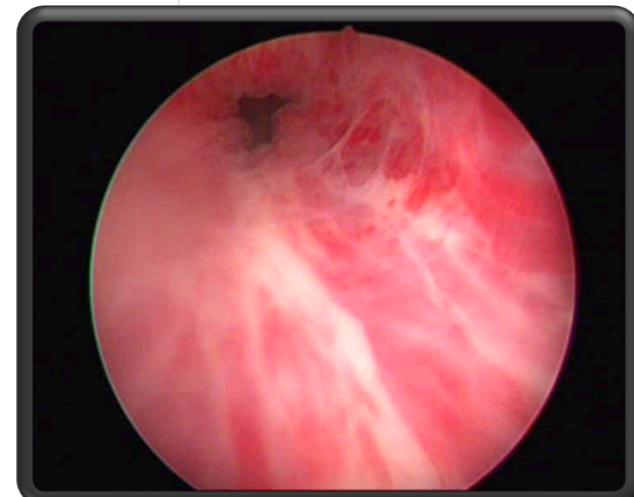
LUTS

Ematuria

Colica

Scroto Acuto

Nessun Sintomo!

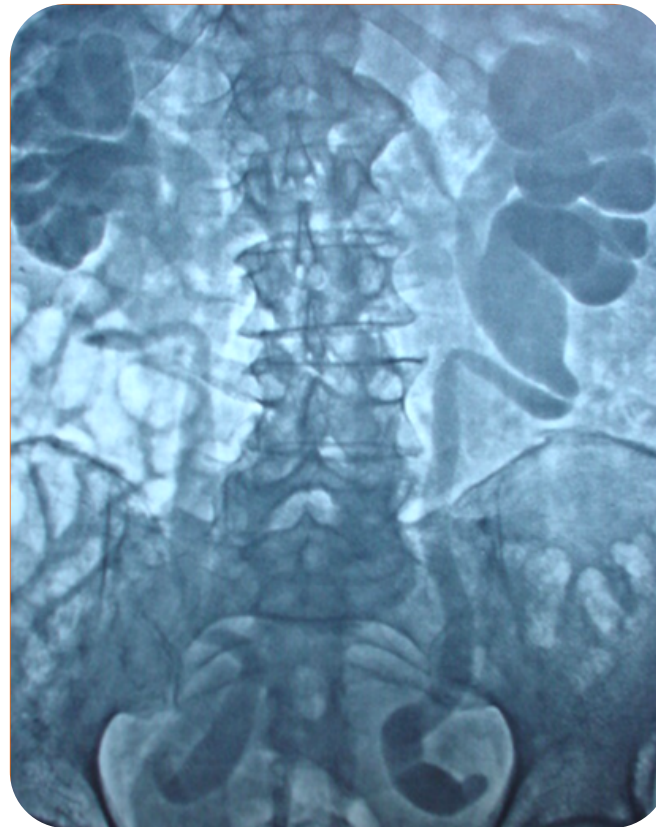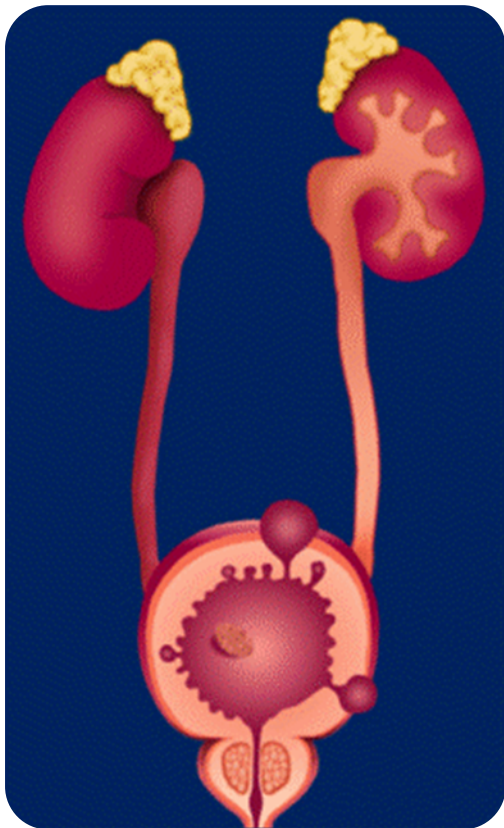


OSTRUZIONE PROSTATICA BENIGNA

BENIGNA

CONSEGUENZE

Insufficienza Renale



SINTOMI

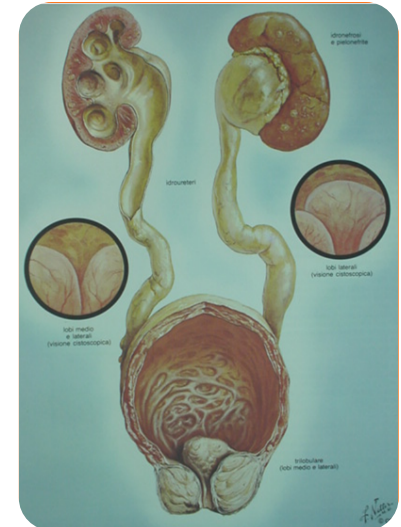
LUTS

Ematuria

Colica

Scroto Acuto

Nessun Sintomo!



OSTRUZIONE PROSTATICA BENIGNA

BENIGNA

CONSEGUENZE

Calcolosi Vescicale

SINTOMI

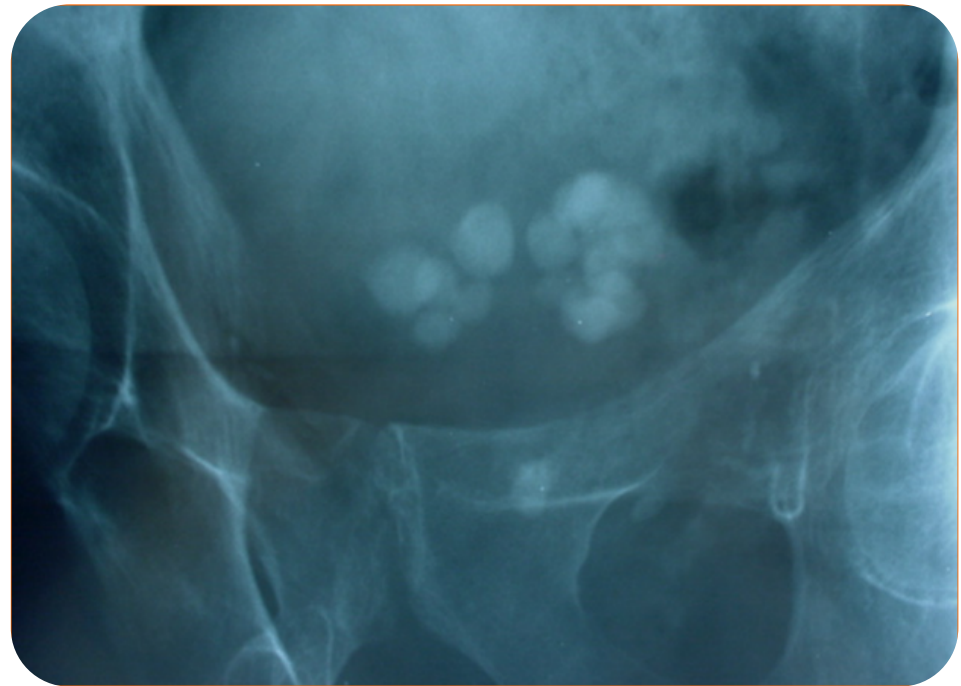
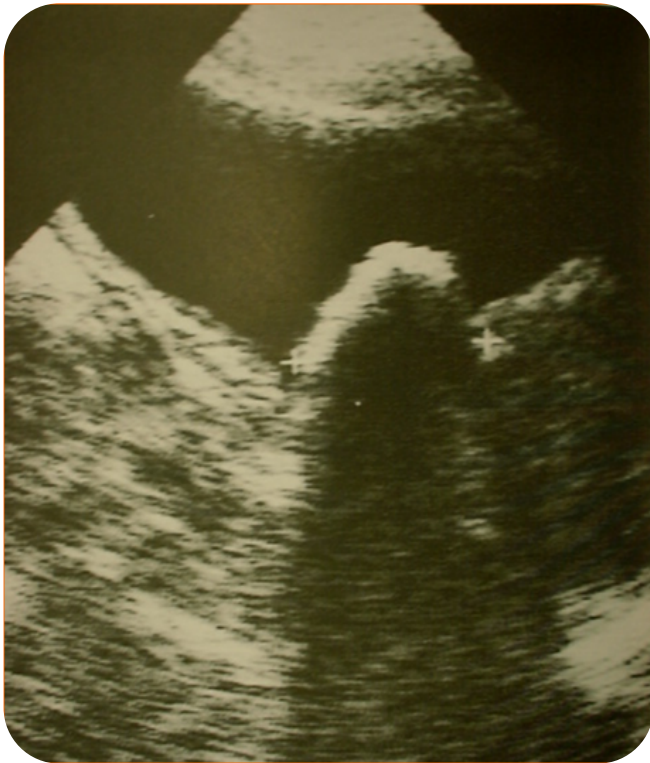LUTS

Ematuria

Colica

Scroto Acuto

Nessun Sintomo!



OSTRUZIONE PROSTATICA BENIGNA

BENIGNA

CONSEGUENZE

Calcolosi Vescicale

SINTOMI

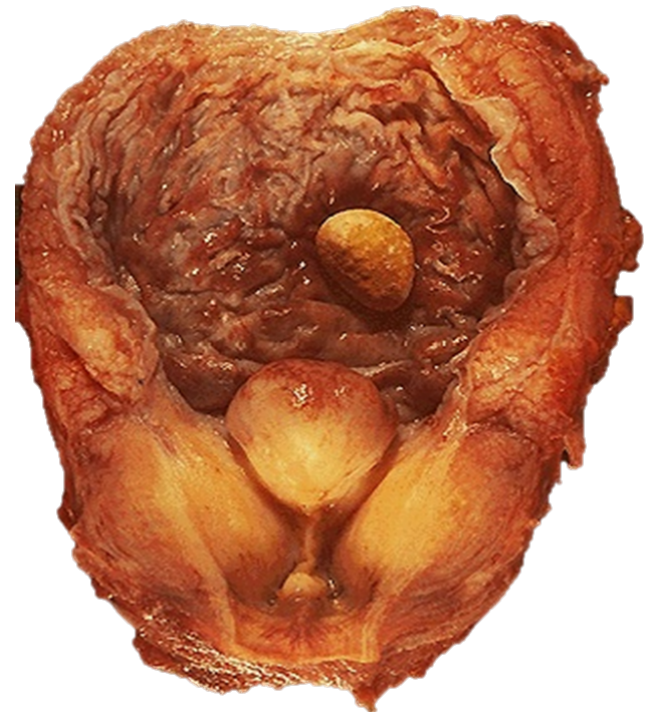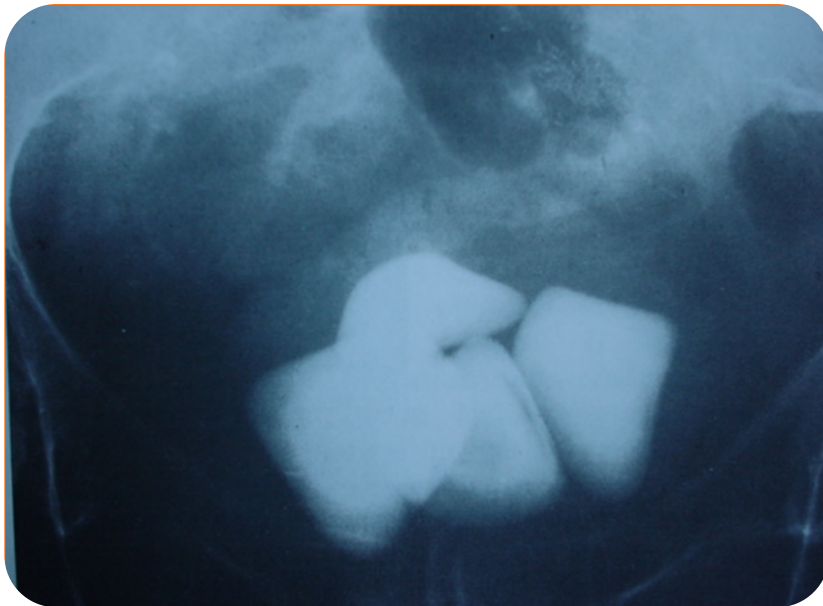
LUTS

Ematuria

Colica

Scroto Acuto

Nessun Sintomo!



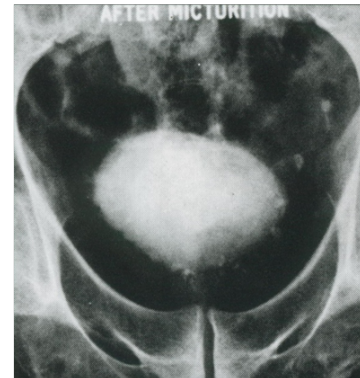
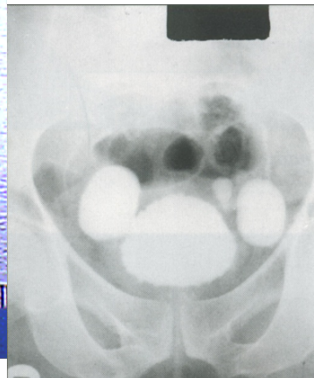
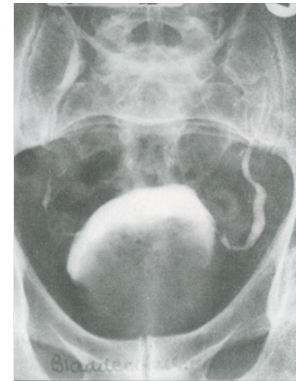
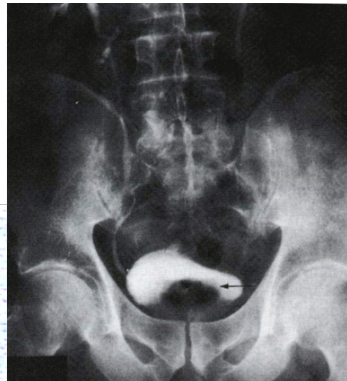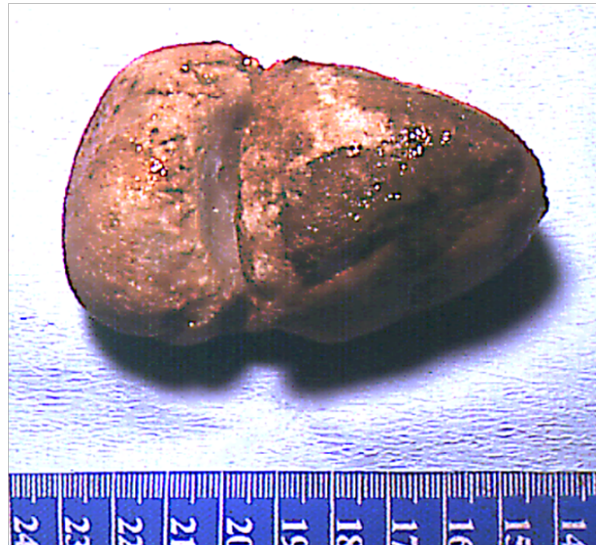OSTRUZIONE PROSTATICA BENIGNA

BENIGNA

CONSEGUENZE

Calcolosi Vescicale

Calcolo vescicale
rimosso chirurgicamente



SINTOMI

LUTS

Ematuria

Colica

Scroto Acuto

Nessun Sintomo!

OSTRUZIONE PROSTATICA BENIGNA

BENIGNA

SINTOMATOLOGIA

Pollachiuria notturna e diurna

Urgenza minzionale

Disturbi minzionali della fase di riempimento e svuotamento (minzione a rate, disuria, stranguria, incompleto svuotamento etc.)

Mitto ipovalido

Sgocciolamento terminale

Ritenzione acuta d'urina (completa!!)

Ematuria

“Iscuria paradossa”

Ritenzione cronica (incompleta!!)

SINTOMI

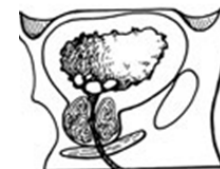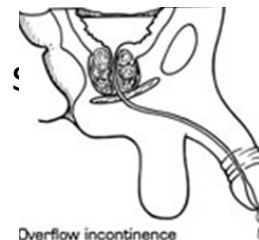
LUTS

Ematuria

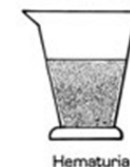
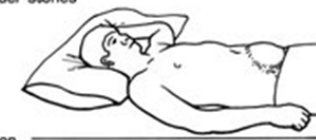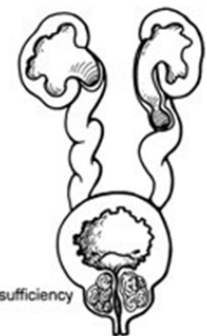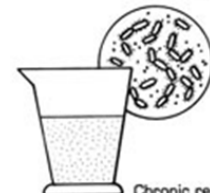Colica

Scroto Acuto

Nessun Sintomo!



Bladder distention



OSTRUZIONE PROSTATICA BENIGNA

BENIGNA

DIAGNOSI

SINTOMI

LUTS

Ematuria

Colica

Scroto Acuto

Nessun Sintomo!

Anamnesi

Esame clinico

Esami di laboratorio

Esame uroflussometrico

Esame urodinamico

Ecografia addome

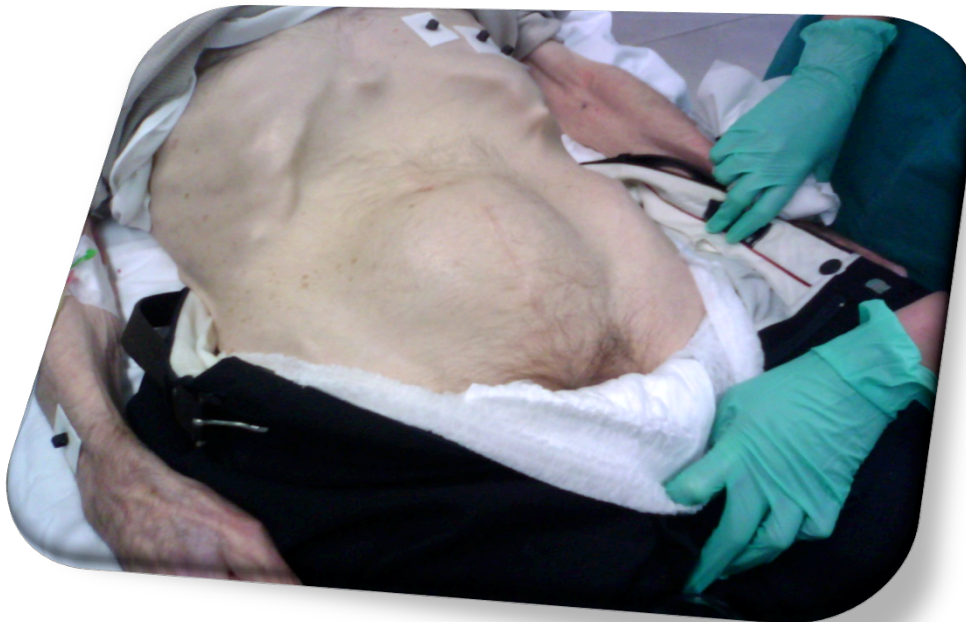URO-TC

OSTRUZIONE PROSTATICA BENIGNA

BENIGNA

DIAGNOSI

- esame generale
- ricerca di globo vescicale
- valutazione delle logge renali
- valutazione della prostata



SINTOMI

LUTS

Ematuria

Colica

Scroto Acuto

Nessun Sintomo!

Anamnesi

Esame clinico

Esami di laboratorio

Esame uroflussometrico

Esame urodinamico

Ecografia addome

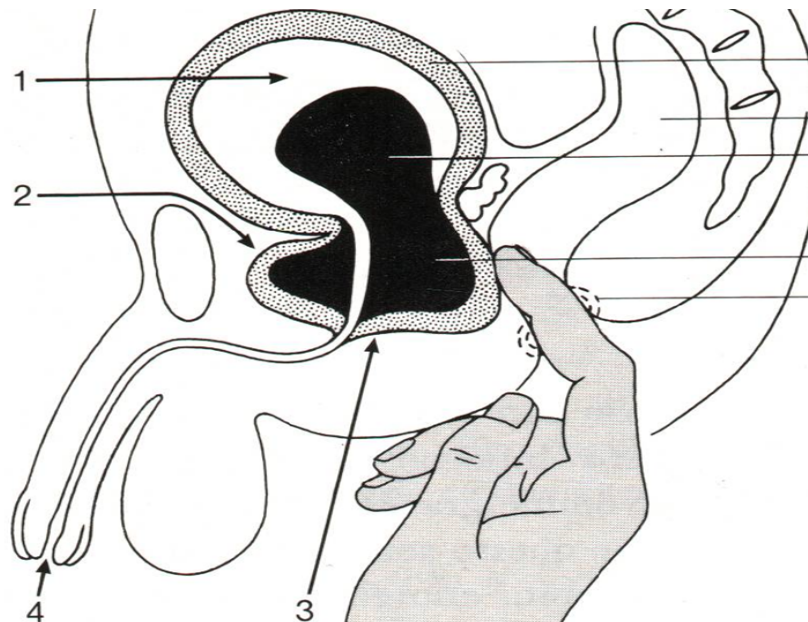
URO-TC

OSTRUZIONE PROSTATICA BENIGNA

BENIGNA

DIAGNOSI

- esame generale
- ricerca di globo vescicale
- valutazione delle logge renali
- valutazione della prostata



SINTOMI

LUTS

Ematuria

Colica

Scroto Acuto

Nessun Sintomo!

Anamnesi

Esame clinico

Esami di laboratorio

Esame uroflussometrico

Esame urodinamico

Ecografia addome

URO-TC

OSTRUZIONE PROSTATICA BENIGNA

BENIGNA

DIAGNOSI

Esame dell'urina
- fisico-chimico
- colturale

Esami ematochimici
- funzionalità renale

SINTOMI

LUTS

Ematuria

Colica

Scroto Acuto

Nessun Sintomo!

Anamnesi

Esame clinico

Esami di laboratorio

Esame uroflussometrico

Esame urodinamico

Ecografia addome

URO-TC

OSTRUZIONE PROSTATICA BENIGNA

BENIGNA

DIAGNOSI

SINTOMI

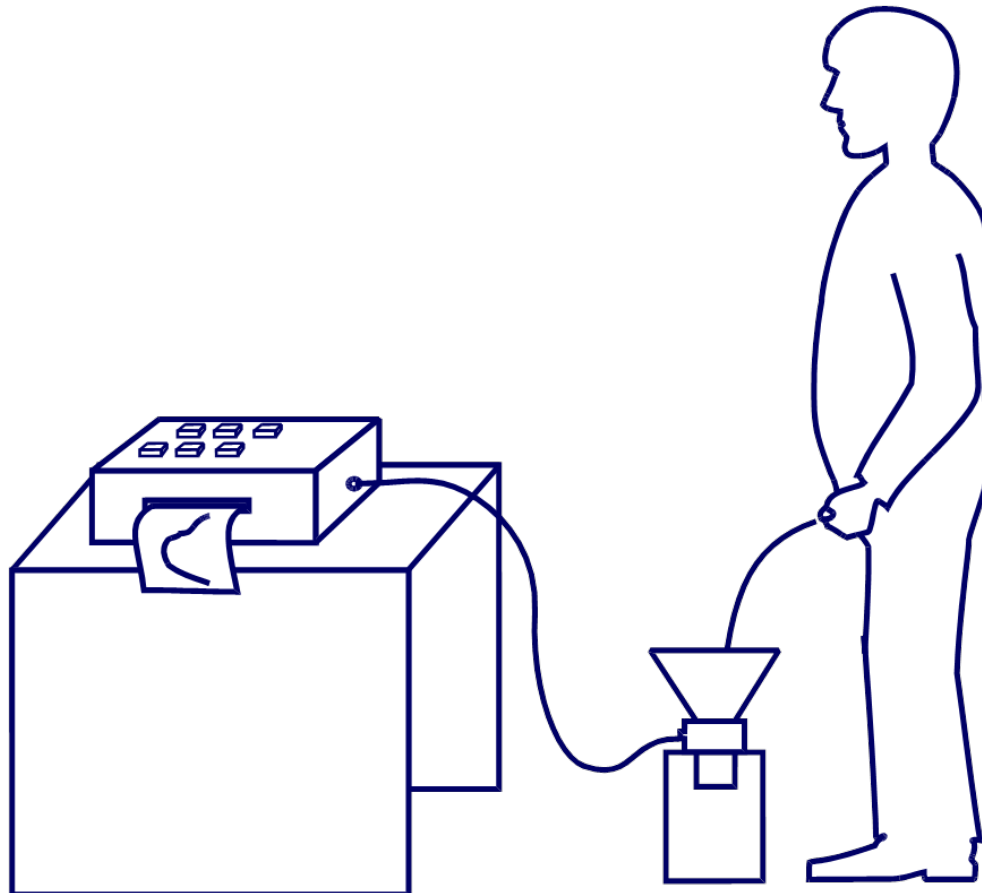
LUTS

Ematuria

Colica

Scroto Acuto

Nessun Sintomo!



Anamnesi

Esame clinico

Esami di laboratorio

Esame uroflussometrico

Esame urodinamico

Ecografia addome

URO-TC

OSTRUZIONE PROSTATICA BENIGNA

BENIGNA

DIAGNOSI

SINTOMI

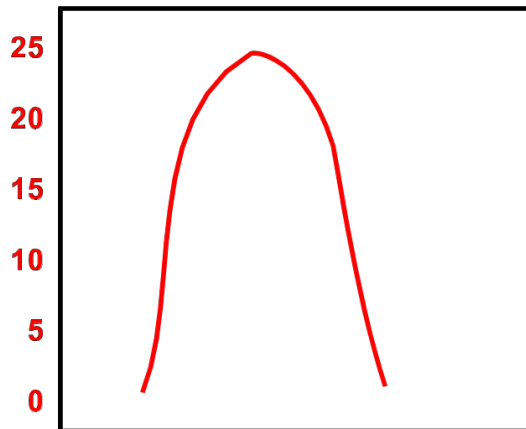
LUTS

Ematuria

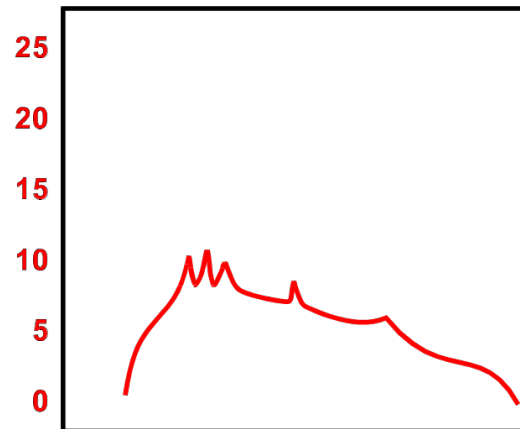
Colica

Scroto Acuto

Nessun Sintomo!



tracciato normale



tracciato indicativo
di ostruzione

Anamnesi
Esame clinico
Esami di laboratorio
Esame uroflussometrico
Esame urodinamico
Ecografia addome
URO-TC

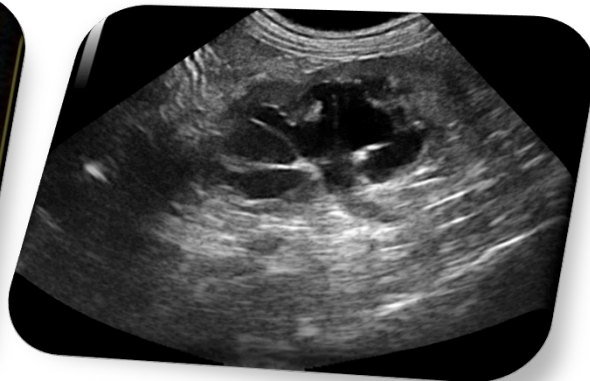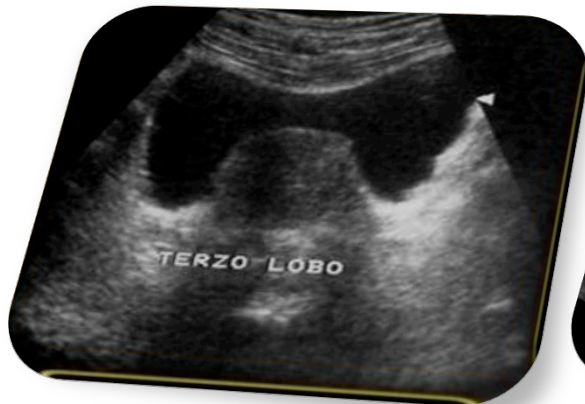OSTRUZIONE PROSTATICA BENIGNA

BENIGNA

DIAGNOSI

Permette di valutare:

- Stato delle vie urinarie (ecografia addome)
- Ristagno vescicale postminzionale (ecografia sovrapubica)
- Volumetria prostatica (ecografia transrettale)



SINTOMI

LUTS

Ematuria

Colica

Scroto Acuto

Nessun Sintomo!

Anamnesi

Esame clinico

Esami di laboratorio

Esame uroflussometrico

Esame urodinamico

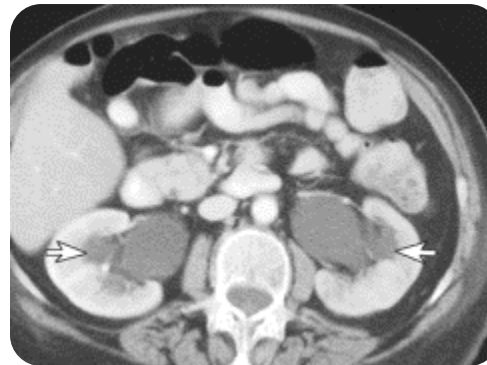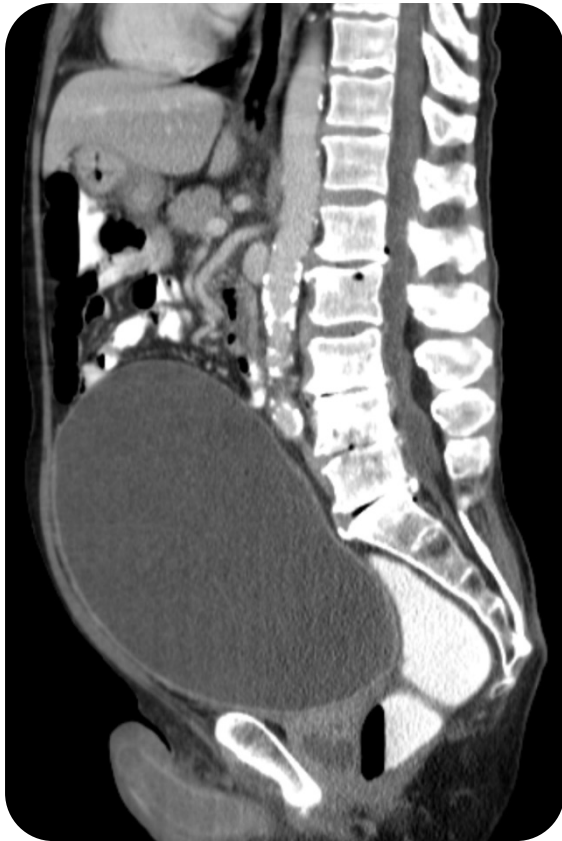Ecografia addome

URO-TC

OSTRUZIONE PROSTATICA BENIGNA

ANAMNESI

DIAGNOSI



SINTOMI

LUTS

Ematuria

Colica

Scroto Acuto

Nessun Sintomo!

Anamnesi

Esame clinico

Esami di laboratorio

Esame uroflussometrico

Esame urodinamico

Ecografia addome

URO-TC

OSTRUZIONE PROSTATICA BENIGNA

BENIGNA

DIAGNOSI DIFFERENZIALE

Stenosi dell'uretra

Malattia del collo vescicale

SINTOMI

LUTS

Ematuria

Colica

Scroto Acuto

Nessun Sintomo!


OSTRUZIONE PROSTATICA BENIGNA

BENIGNA

DIAGNOSI DIFFERENZIALE

Stenosi dell'uretra

Malattia del collo vescicale



SINTOMI

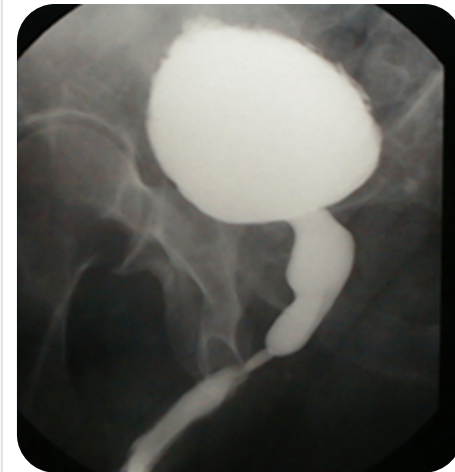LUTS

Ematuria

Colica

Scroto Acuto

Nessun Sintomo!




OSTRUZIONE PROSTATICA BENIGNA

BENIGNA

DIAGNOSI DIFFERENZIALE

Stenosi dell'uretra

Malattia del collo vescicale



SINTOMI

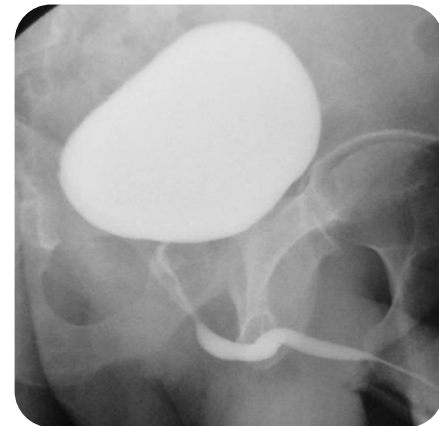
LUTS

Ematuria

Colica

Scroto Acuto

Nessun Sintomo!



OSTRUZIONE PROSTATICA BENIGNA

BENIGNA

TERAPIA



Ottaviano Deville e Laurent Colot
(che sarà nominato da Enrico II
"Chirurgo del Re per il calcolo")

SINTOMI

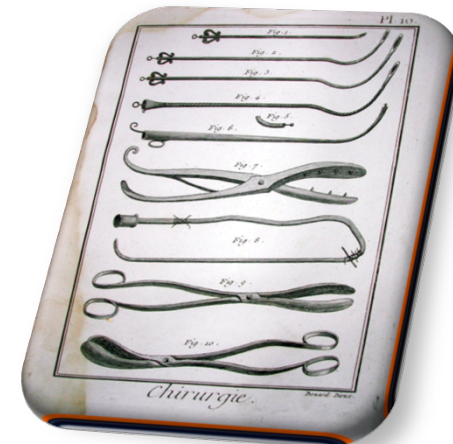LUTS

Ematuria

Colica

Scroto Acuto

Nessun Sintomo!



OSTRUZIONE PROSTATICA BENIGNA

BENIGNA

TERAPIA

Watchful Waiting

Trattamento Medico

TURP

Laser

HIFU

TUNA

TUMT

Trattamento Chirurgico

SINTOMI

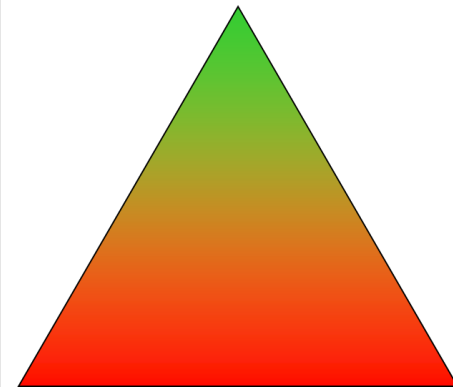
LUTS

Ematuria

Colica

Scroto Acuto

Nessun Sintomo!



OSTRUZIONE PROSTATICA BENIGNA

BENIGNA

TERAPIA

Watchful Waiting

Trattamento Medico

TURP

Laser

HIFU

TUNA

TUMT

Trattamento Chirurgico

SINTOMI

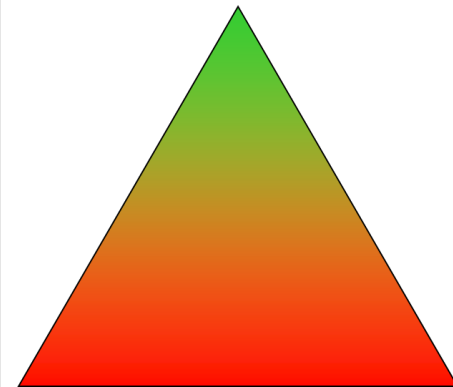
LUTS

Ematuria

Colica

Scroto Acuto

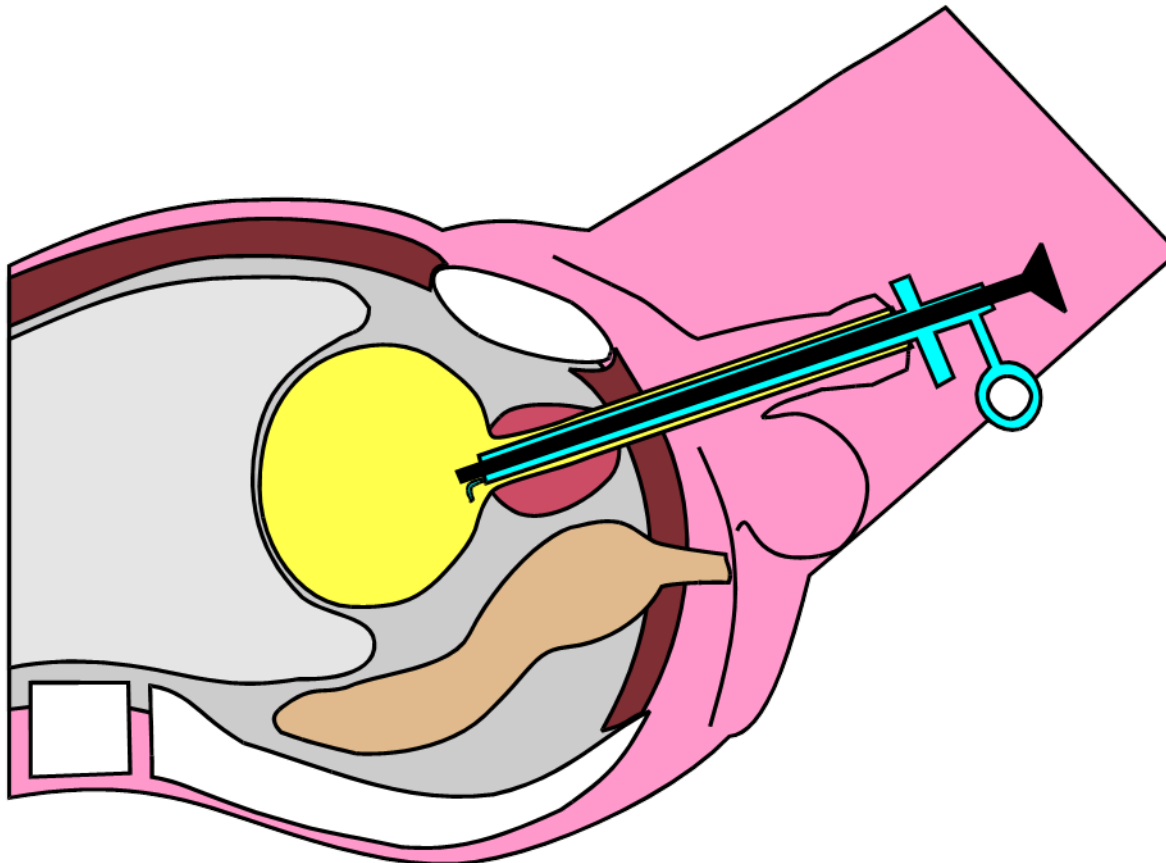
Nessun Sintomo!



OSTRUZIONE PROSTATICA BENIGNA

BENIGNA

TURP – Resezione Transuretrale



SINTOMI

LUTS

Ematuria

Colica

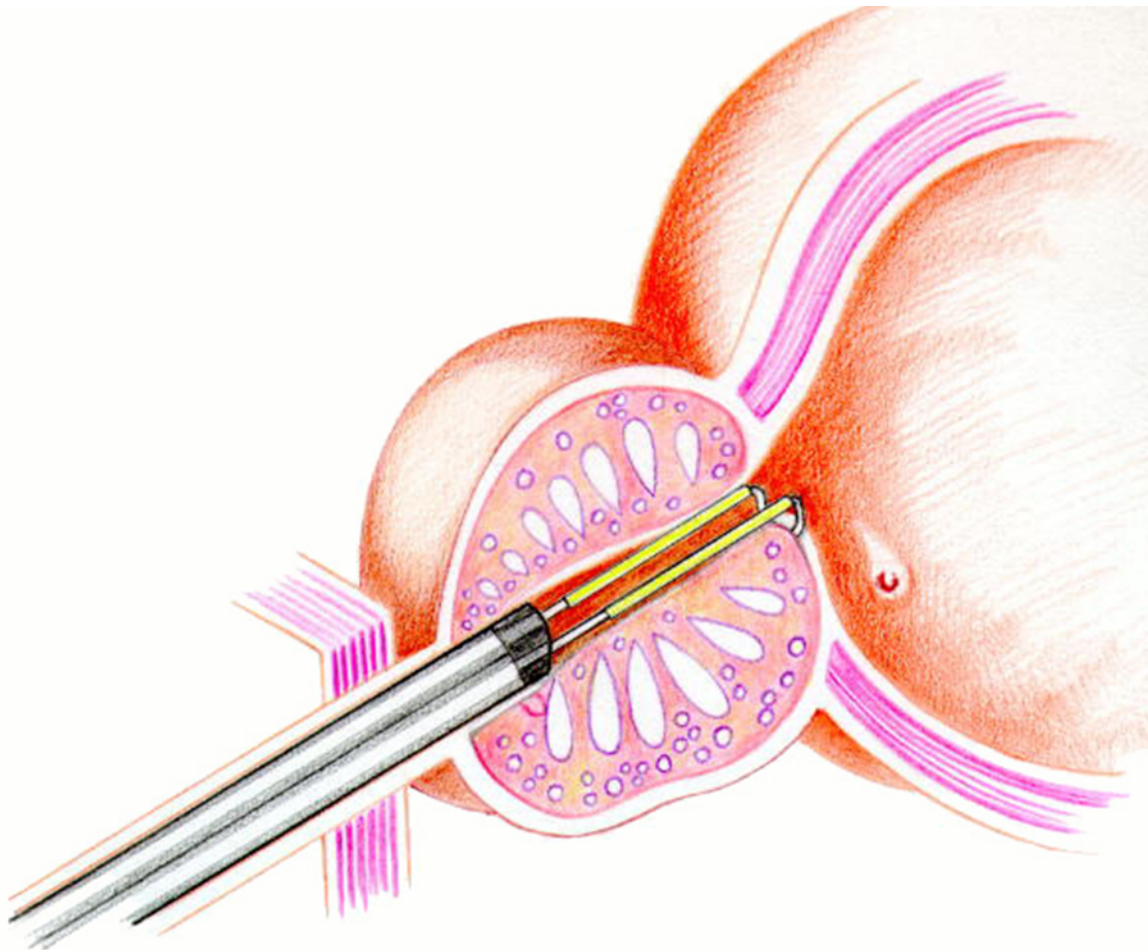
Scroto Acuto

Nessun Sintomo!

OSTRUZIONE PROSTATICA BENIGNA

BENIGNA

TURP – Resezione Transuretrale



SINTOMI

LUTS

Ematuria

Colica

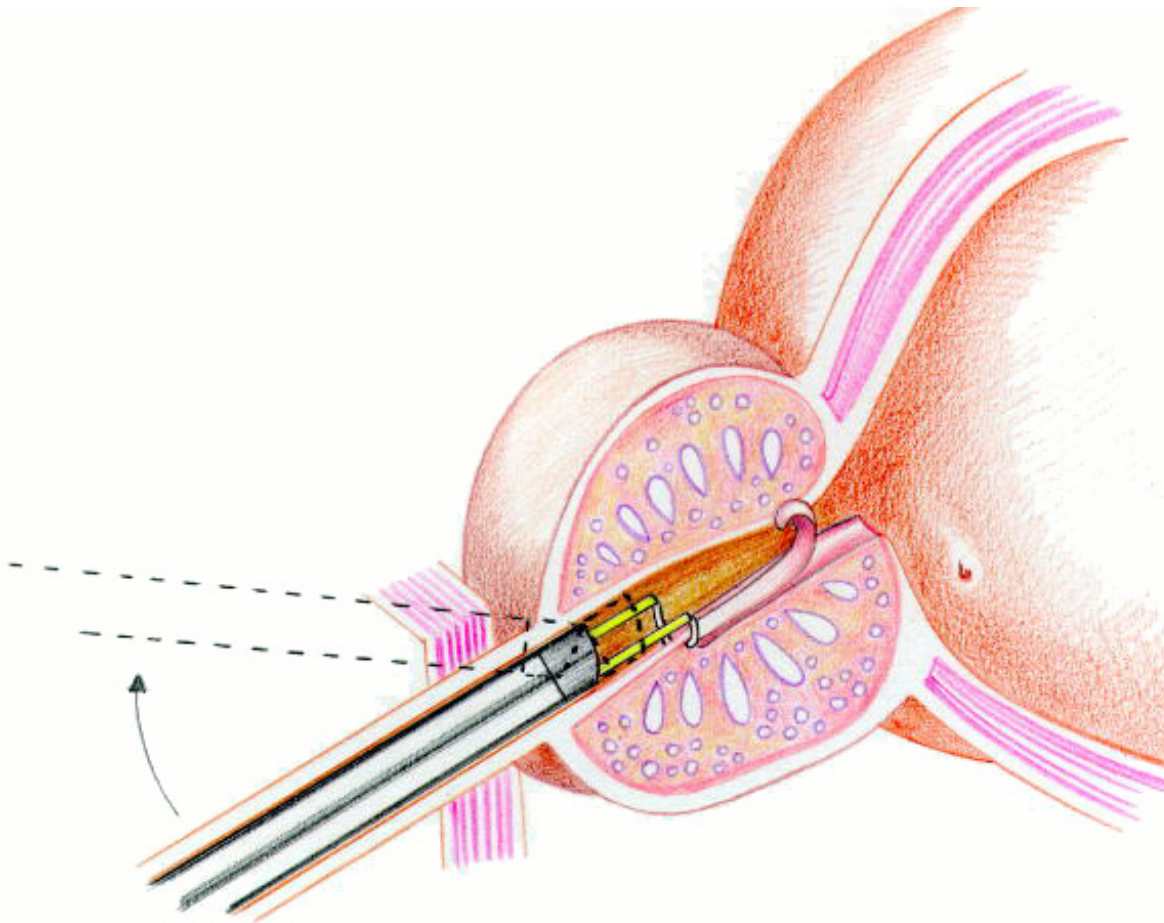
Scroto Acuto

Nessun Sintomo!

OSTRUZIONE PROSTATICA BENIGNA

BENIGNA

TURP – Resezione Transuretrale



SINTOMI

LUTS

Ematuria

Colica

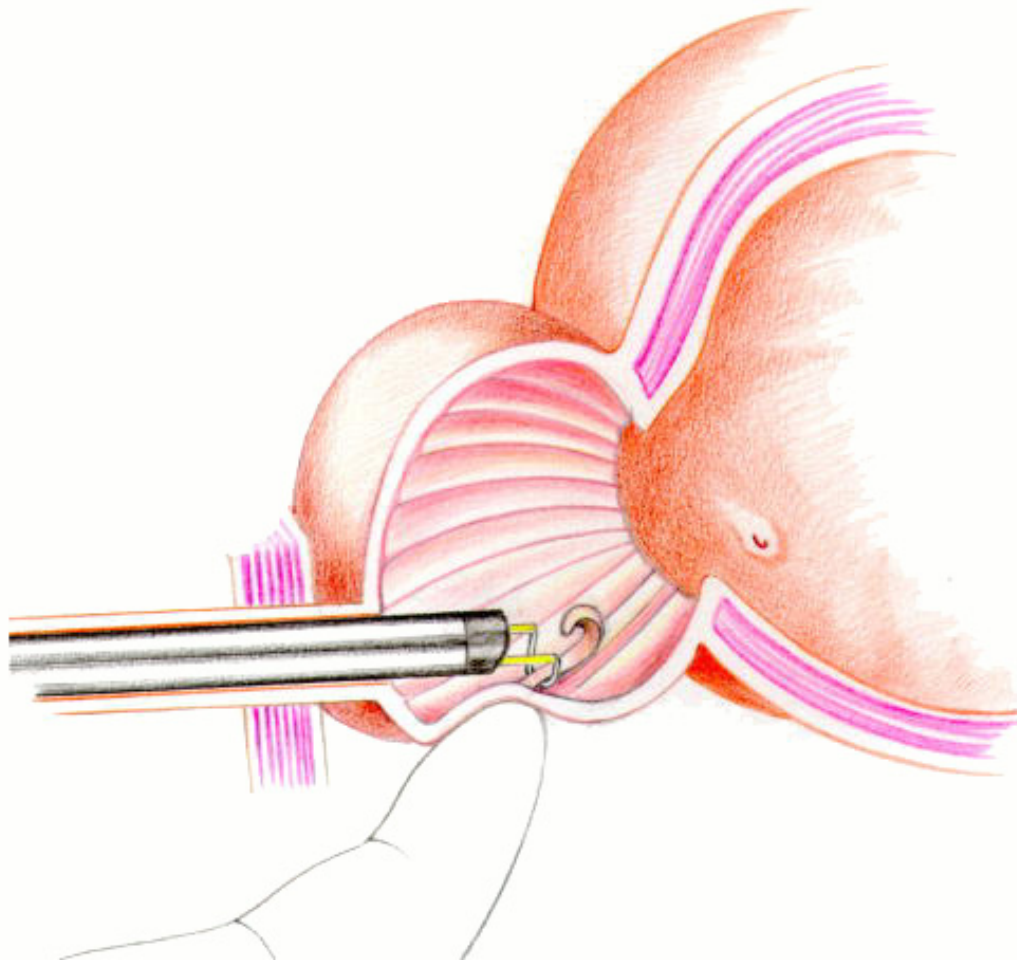
Scroto Acuto

Nessun Sintomo!

OSTRUZIONE PROSTATICA BENIGNA

BENIGNA

TURP – Resezione Transuretrale



SINTOMI

LUTS

Ematuria

Colica

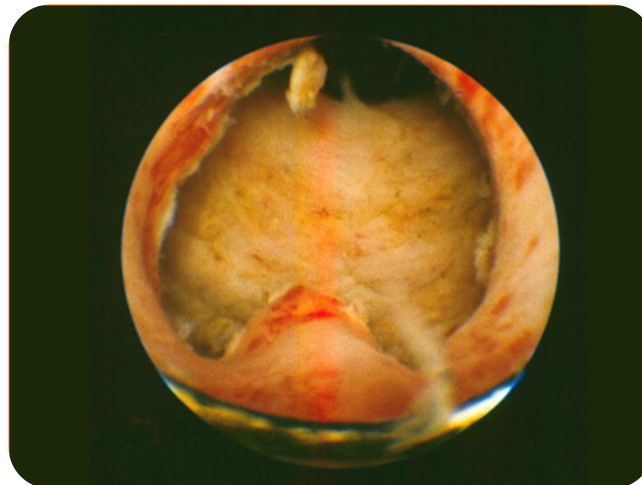
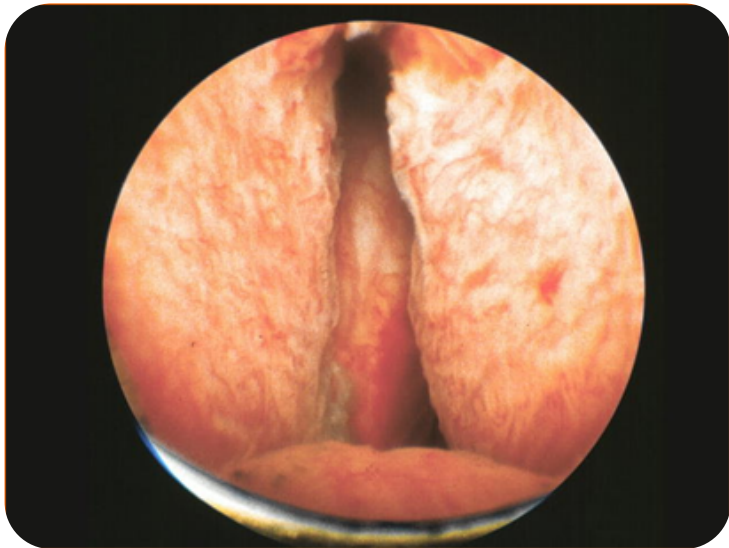
Scroto Acuto

Nessun Sintomo!

OSTRUZIONE PROSTATICA BENIGNA

BENIGNA

TURP – Resezione Transuretrale



SINTOMI

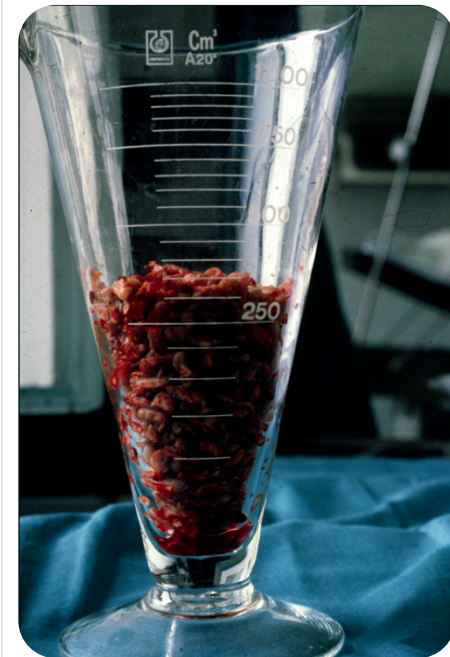
LUTS

Ematuria

Colica

Scroto Acuto

Nessun Sintomo!



OSTRUZIONE PROSTATICA BENIGNA

BENIGNA

TURP – Resezione Transuretrale

“Potenziali” COMPLICANZE IMMEDIATE

*(talora proporzionali alle dimensioni della ghiandola
e al tempo di resezione)*

“TURP Syndrome” (2%): è dovuta all’assorbimento di una quota del fluido irrigante, utilizzato durante la procedura, da parte dei seni venosi prostatici



IPOVOLEMIA

IPONATRIEMIA (edema cerebrale, convulsioni)

IPERAMMONIEMIA

EMOLISI

SINTOMI

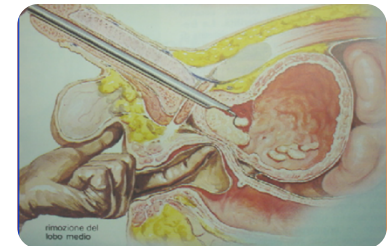
LUTS

Ematuria

Colica

Scroto Acuto

Nessun Sintomo!



OSTRUZIONE PROSTATICA BENIGNA

BENIGNA

TURP – Resezione Transuretrale

COMPLICANZE IMMEDIATE

ritenzione di urina nel post-operatorio
emorragia post-operatoria/ anemizzazione
“ostruzione” da coaguli
infezioni del tratto urinario/ sepsi urinaria
orchiepididimite

SINTOMI

LUTS

Ematuria

Colica

Scroto Acuto

Nessun Sintomo!

OSTRUZIONE PROSTATICA BENIGNA

BENIGNA

Ablazione Laser

SINTOMI

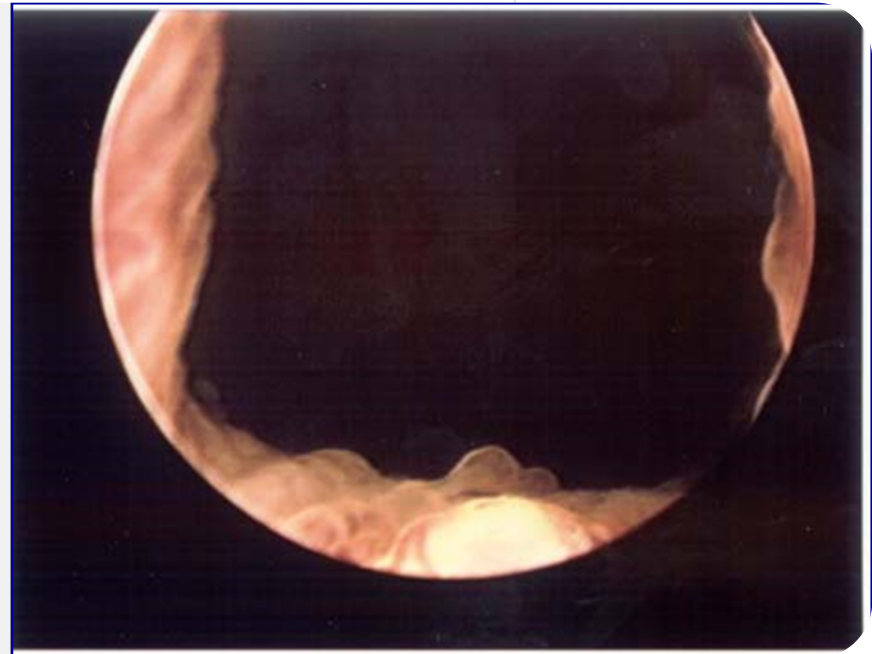
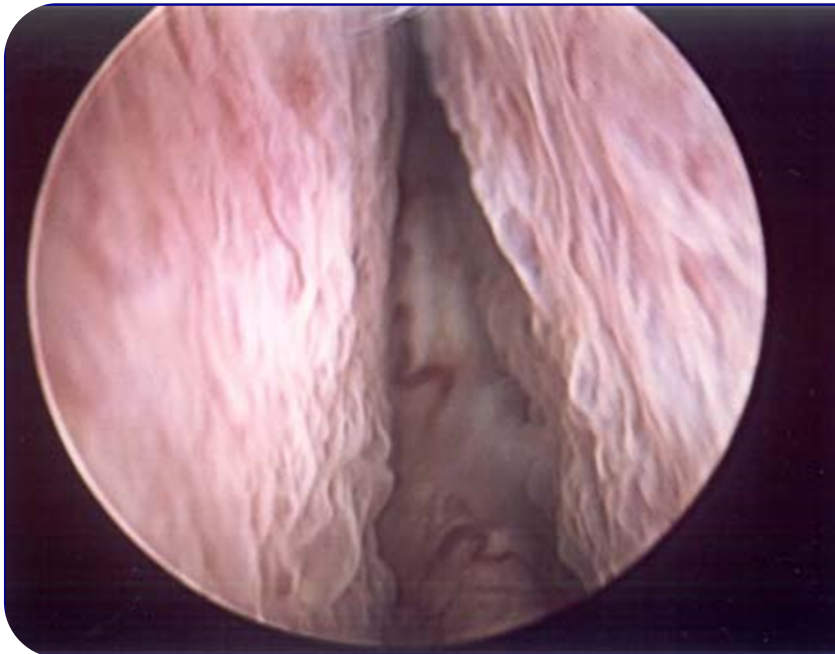LUTS

Ematuria

Colica

Scroto Acuto

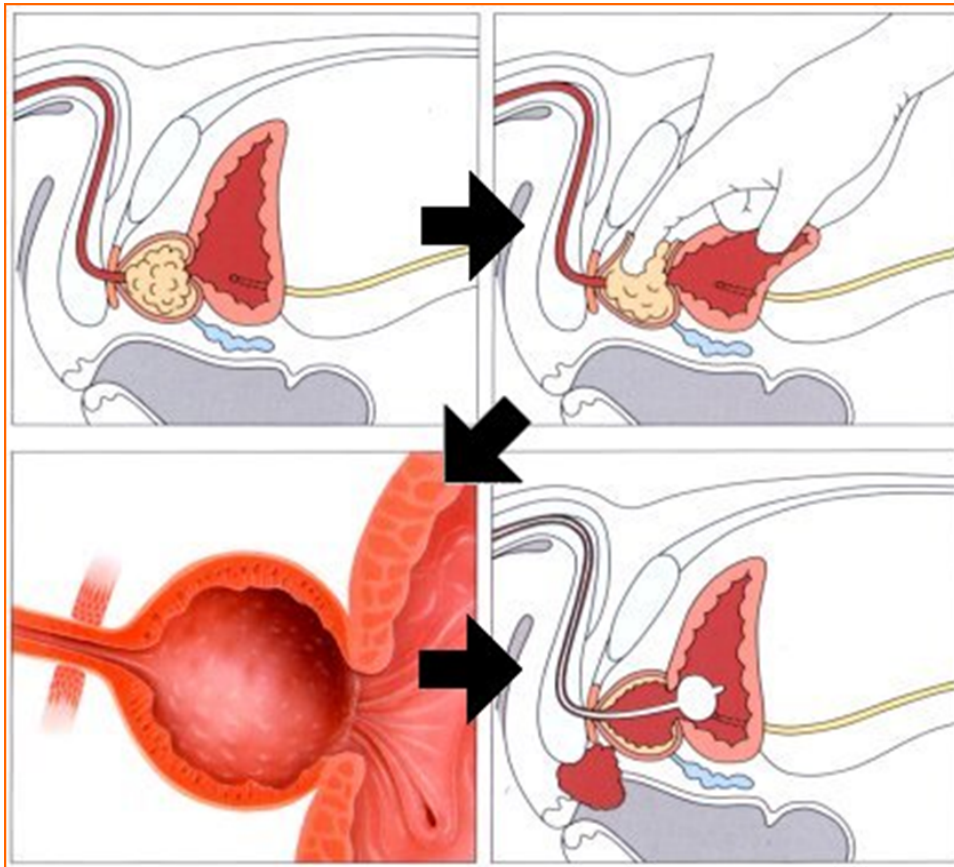
Nessun Sintomo!



OSTRUZIONE PROSTATICA BENIGNA

BENIGNA

TERAPIA CHIRURGICA



SINTOMI

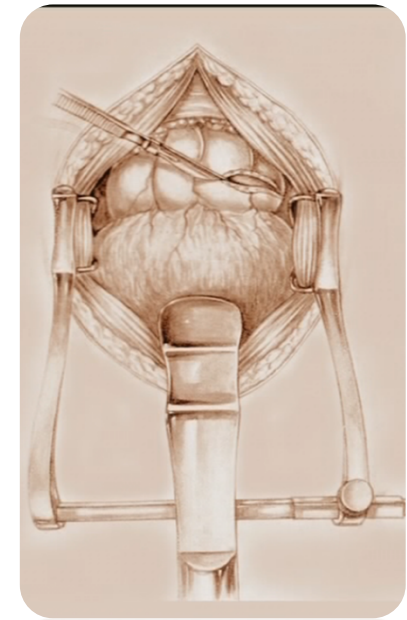
LUTS

Ematuria

Colica

Scroto Acuto

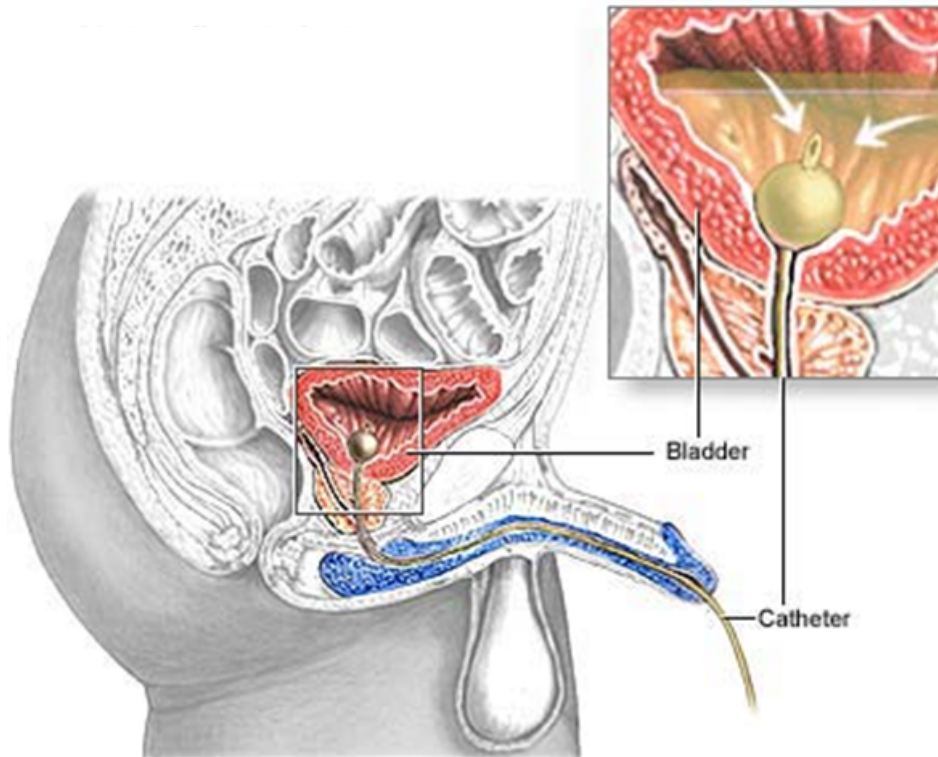
Nessun Sintomo!



OSTRUZIONE PROSTATICA BENIGNA

BENIGNA

TERAPIA ...ECONOMICA



SINTOMI

LUTS

Ematuria

Colica

Scroto Acuto

Nessun Sintomo!