

PATOLOGIA

Ipertrofia Prostatica

Tumore Prostatico

Tumore Vescicale

Tumore Renale

Calcolosi Renale

Tumore del Testicolo

POP

SINTOMI

LUTS

Ematuria

Colica

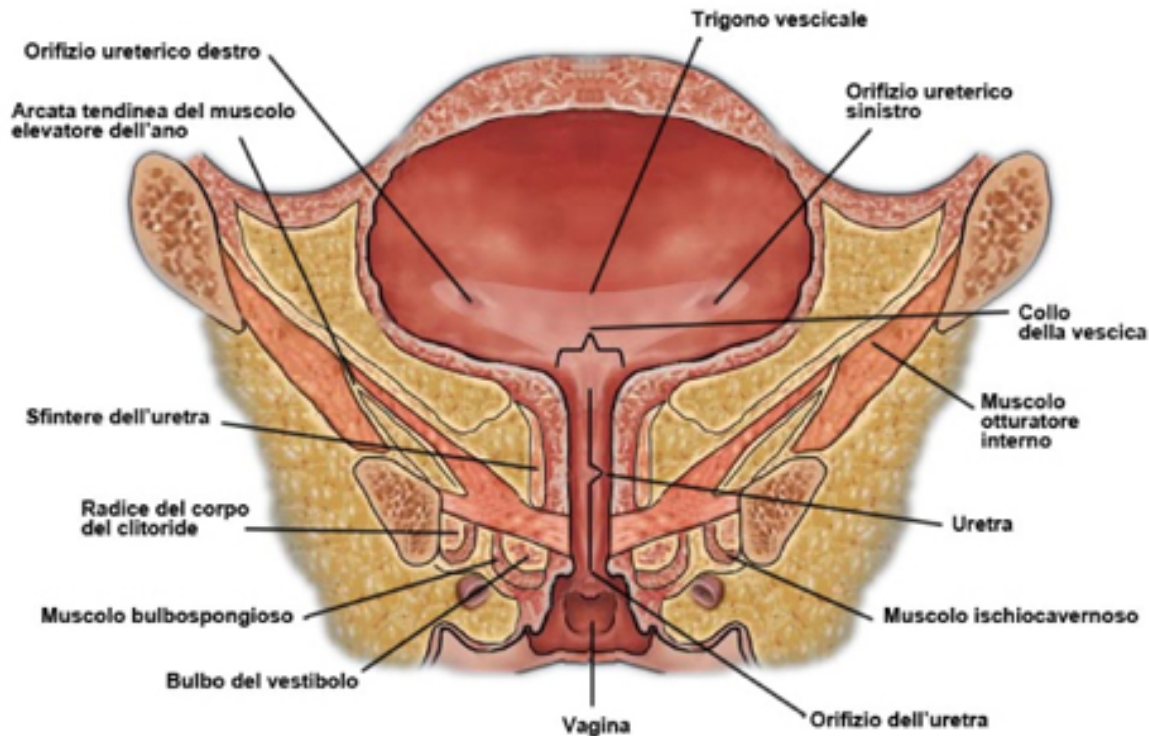
Scroto Acuto

Nessun Sintomo!

VESCICA

SINTOMI

LUTS
Ematuria
Colica
Scroto Acuto
Nessun Sintomo!



VESCICA

SINTOMI

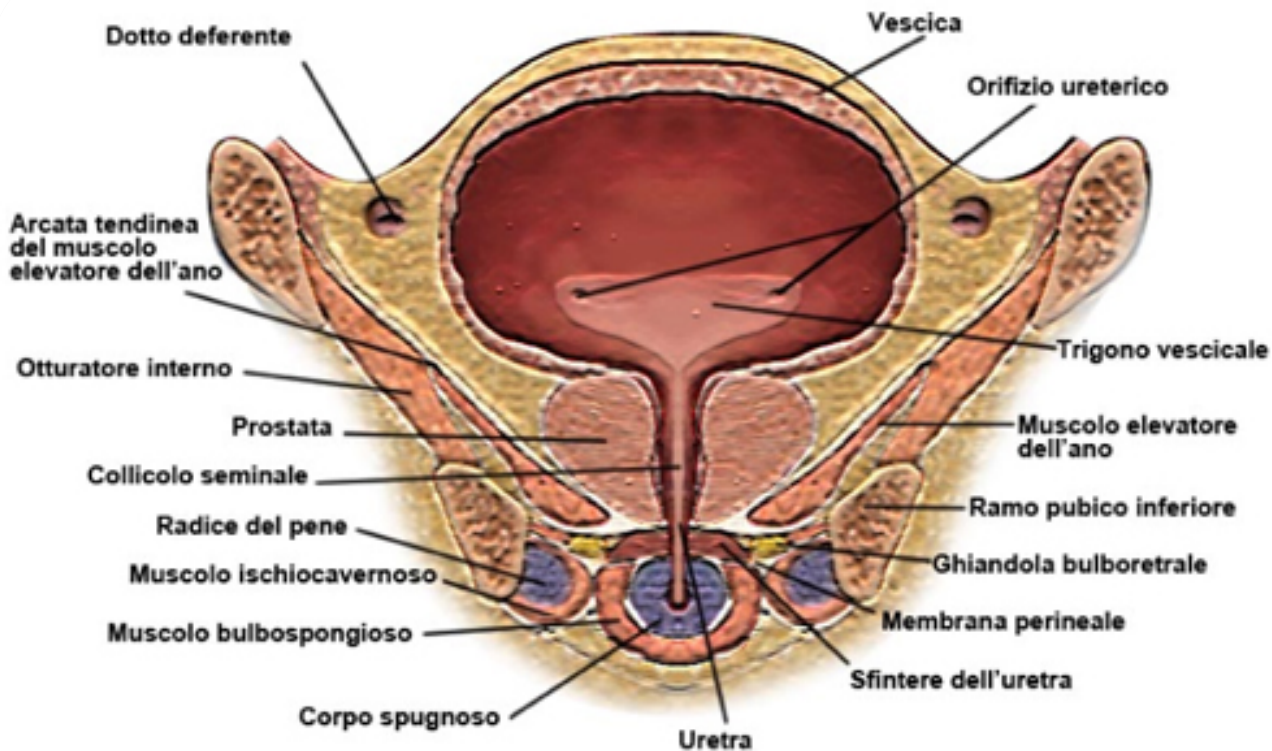
LUTS

Ematuria

Colica

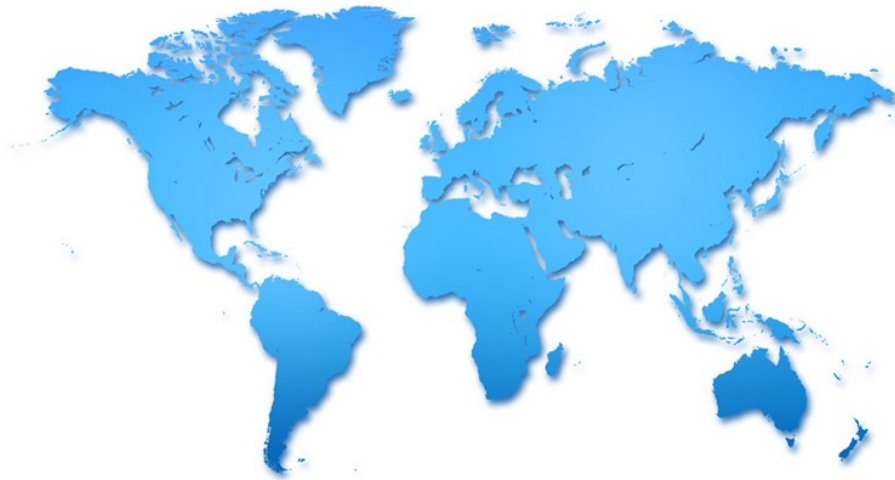Scroto Acuto

Nessun Sintomo!



TUMORE VESCICALE

Epidemiologia



- **INCIDENZA:**

maschi	24,6/100.000
femmine	3,1/100.000
- **MORTALITA':** 3% di tutti i decessi per neoplasie maligne (3000 pz)

SINTOMI

LUTS

Ematuria

Colica

Scroto Acuto

Nessun Sintomo!

TUMORE VESCICALE

Epidemiologia

4° causa di morte per neoplasia nei maschi

Rapporto uomo donna 3/1

18.000 nuovi casi all'anno (età media 65 anni)

7000 decessi all'anno

Incremento annuale 0,7 %

Riduzione mortalità annuale 1,8%

SINTOMI

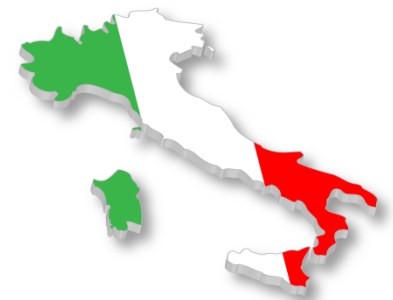LUTS

Ematuria

Colica

Scroto Acuto

Nessun Sintomo!



TUMORE VESCICALE

Epidemiologia

la fascia di età più colpita sia
nel maschio che nella
femmina è quella compresa
tra 65 e 75 anni.

SINTOMI

LUTS

Ematuria

Colica

Scroto Acuto

Nessun Sintomo!

TUMORE VESCICALE

Fattori di Rischio

<u>Ambientali</u>	Occupazionali	Fisici	Altri
Fumo di tabacco	Coloranti	Schistosomiasi	Età > 50 anni
Alcool	Metalli	Calcolosi	Sesso maschile
Analgesici	Gomma		
Ciclofosfamide	Cuoio		

Fumo di sigaretta

(50% casi nell'uomo, 31% nella donna)

SINTOMI

LUTS
Ematuria
Colica
Scroto Acuto
Nessun Sintomo!



TUMORE VESCICALE

Fattori di Rischio

Fumatori R.R. > 2 rispetto ai non fumatori di ammalarsi di Ca. vescicale

Rischio di Ca. vescicale direttamente proporzionale al n° di sigarette fumate

Fumatori di tabacco nero $>$ rischio di ammalarsi di Ca. vescicale rispetto ai fumatori di tabacco biondo

SINTOMI

LUTS

Ematuria

Colica

Scroto Acuto

Nessun Sintomo!



TUMORE VESCICALE

Fattori di Rischio

LAVORAZIONI A RISCHIO PER Ca. VESCICALE

Stampa	Estrazione mineraria
Plastica	Metalli
Materiali sintetici	Coloranti
Gomma	Diserbanti

ESPOSIZIONE A

Tinture	Petrolio
Vernici a spruzzo	Polvere di pietra
Polveri e fumi metallici	Zinco
Lubrificanti	

Lubrificanti	
Polveri e fumi metallici	Zinco
Vernici a spruzzo	Polvere di pietra

SINTOMI

LUTS
Ematuria
Colica
Scroto Acuto
Nessun Sintomo!



TUMORE VESCICALE

Fattori di Rischio

Infezioni da Schistosoma haematobium e Bilharzia fortemente correlate con lo sviluppo di Ca. vescicale a cellule squamose

Non completamente risolta la natura di questo stretto rapporto (irritazione da uova dei parassiti?)

SINTOMI

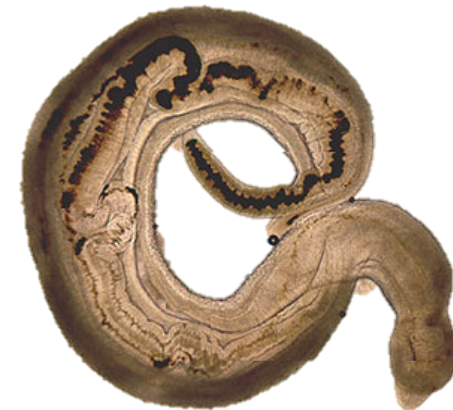LUTS

Ematuria

Colica

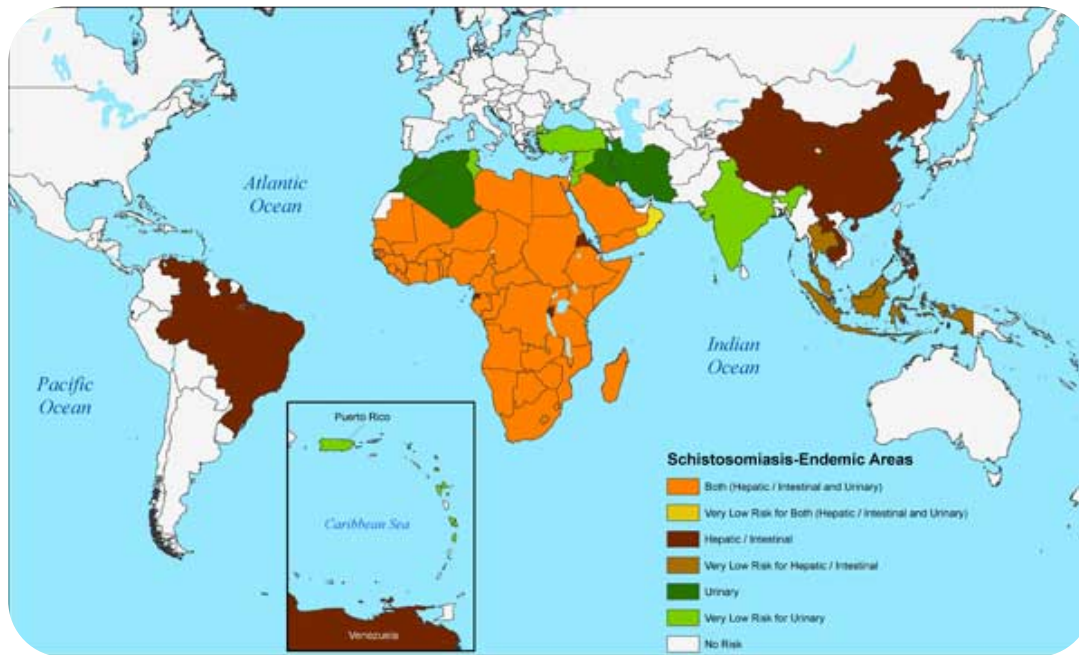
Scroto Acuto

Nessun Sintomo!



TUMORE VESCICALE

Schistosomiasi o Bilharziosi



SINTOMI

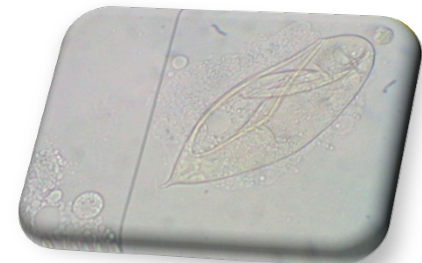
LUTS

Ematuria

Colica

Scroto Acuto

Nessun Sintomo!

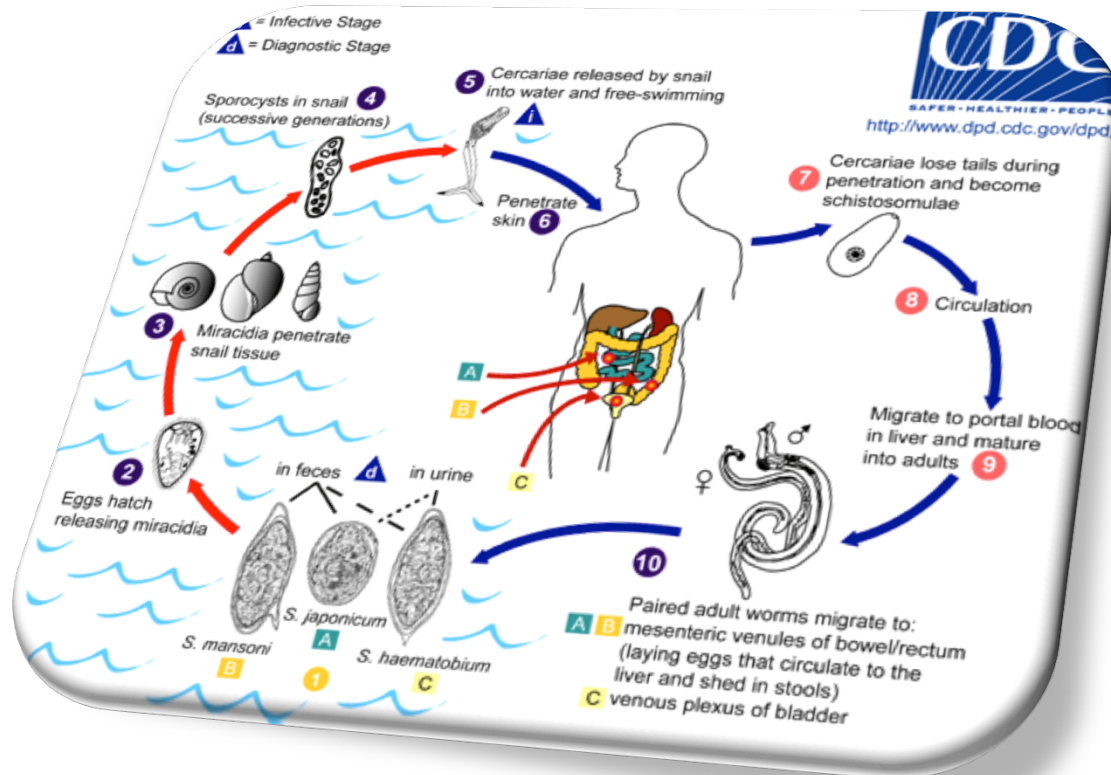


TUMORE VESCICALE

Schistosomiasi o Bilharziosi

SINTOMI

LUTS
Ematuria
Colica
Scroto Acuto
Nessun Sintomo!



TUMORE VESCICALE

ISTOLOGIA

- **Tumore a cellule transizionali (>90%)**
- Tumore a cellule squamose (5-6%)
- Adenocarcinoma (2%)
- Tumore indifferenziato (2%)

SINTOMI

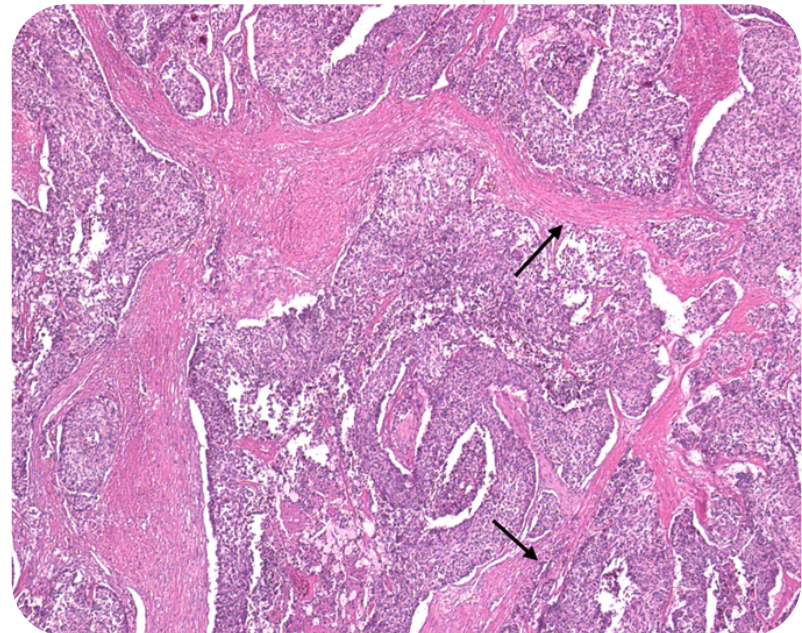
LUTS

Ematuria

Colica

Scroto Acuto

Nessun Sintomo!



TUMORE VESCICALE

SINTOMATOLOGIA

SINTOMI

LUTS

Ematuria

Colica

Scroto Acuto

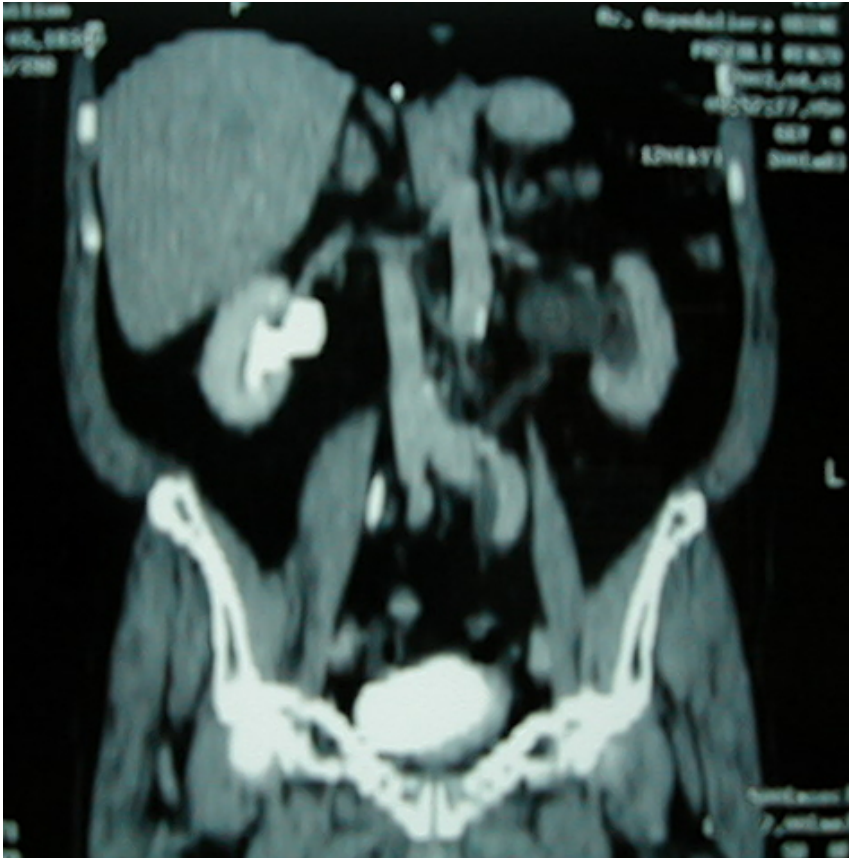
Nessun Sintomo!



- **Ematuria (>90%)**
- LUTS fase riempimento (20%)
- Cistalgia (2%)

TUMORE VESCICALE

SINTOMATOLOGIA



SINTOMI

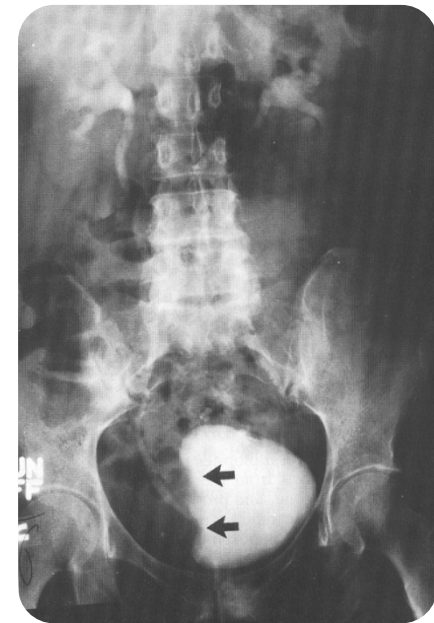LUTS

Ematuria

Colica

Scroto Acuto

Nessun Sintomo!



TUMORE VESCICALE

DIAGNOSI

SINTOMI

LUTS

Ematuria

Colica

Scroto Acuto

Nessun Sintomo!

Anamnesi

Esame clinico

Esame Urine

Citologia Urinaria

Ecografia

Uro-TC/RM

Cistoscopia, ...

TUMORE VESCICALE

DIAGNOSI

SINTOMI

LUTS

Ematuria

Colica

Scroto Acuto

Nessun Sintomo!

Anamnesi

Esame clinico

Esame Urine

Citologia Urinaria

Ecografia

Uro-TC/RM

Cistoscopia, ...

TUMORE VESCICALE

DIAGNOSI



SINTOMI

LUTS

Ematuria

Colica

Scroto Acuto

Nessun Sintomo!

Anamnesi

Esame clinico

Esame Urine

Citologia Urinaria

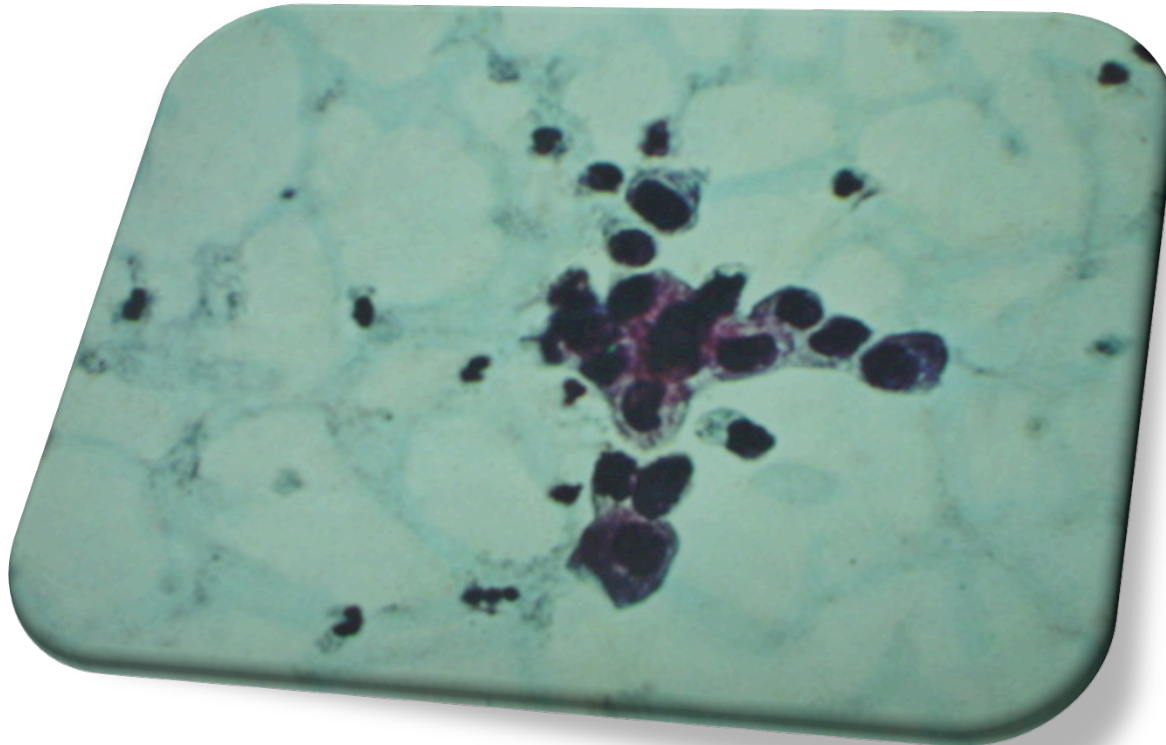
Ecografia

Uro-TC/RM

Cistoscopia, ...

TUMORE VESCICALE

DIAGNOSI



SINTOMI

LUTS

Ematuria

Colica

Scroto Acuto

Nessun Sintomo!

Anamnesi

Esame clinico

Esame Urine

Citologia Urinaria

Ecografia

Uro-TC/RM

Cistoscopia, ...

TUMORE VESCICALE

DIAGNOSI

Elevata sensibilità e specificità

Possibili falsi negativi

- Tumori di basso grado

Possibili falsi positivi

- Calcolosi urinaria
- Corpi estranei
- Derivazioni "intestinali"

Risposte dubbie

- Radioterapia
- Terapia endocavitaria

Campioni non analizzabili

- Infezione
- Flogosi

SINTOMI

LUTS

Ematuria

Colica

Scroto Acuto

Nessun Sintomo!

Anamnesi

Esame clinico

Esame Urine

Citologia Urinaria

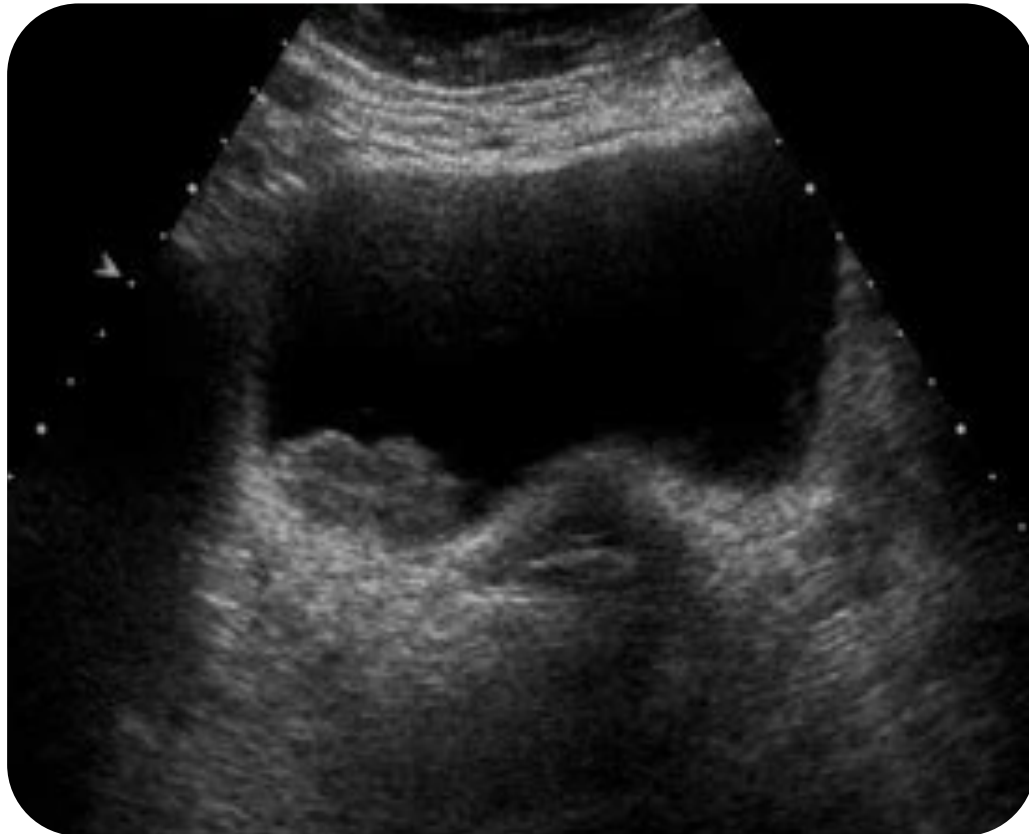
Ecografia

Uro-TC/RM

Cistoscopia, ...

TUMORE VESCICALE

DIAGNOSI



SINTOMI

LUTS

Ematuria

Colica

Scroto Acuto

Nessun Sintomo!

Anamnesi

Esame clinico

Esame Urine

Citologia Urinaria

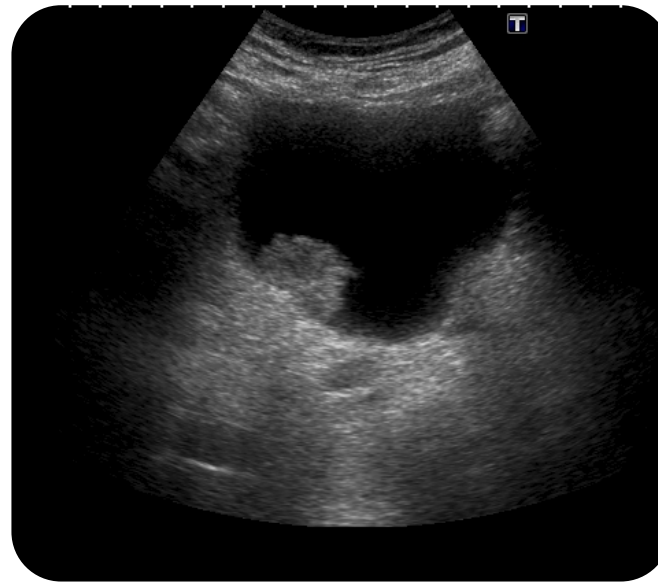
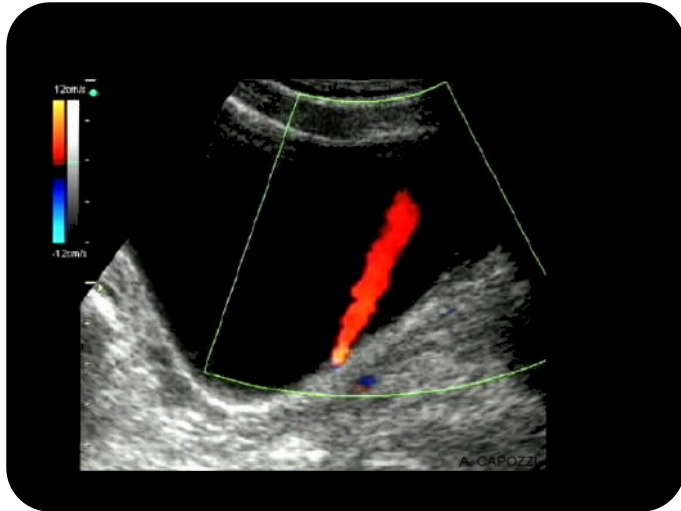
Ecografia

Uro-TC/RM

Cistoscopia, ...

TUMORE VESCICALE

DIAGNOSI



SINTOMI

LUTS

Ematuria

Colica

Scroto Acuto

Nessun Sintomo!

Anamnesi

Esame clinico

Esame Urine

Citologia Urinaria

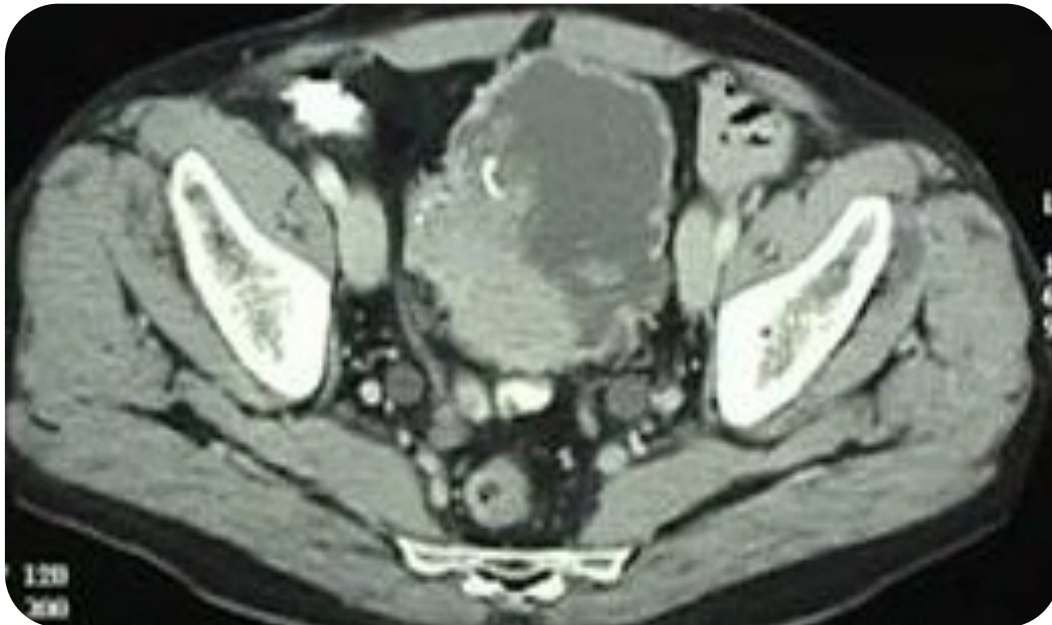Ecografia

Uro-TC/RM

Cistoscopia, ...

TUMORE VESCICALE

DIAGNOSI



SINTOMI

LUTS

Ematuria

Colica

Scroto Acuto

Nessun Sintomo!

Anamnesi

Esame clinico

Esame Urine

Citologia Urinaria

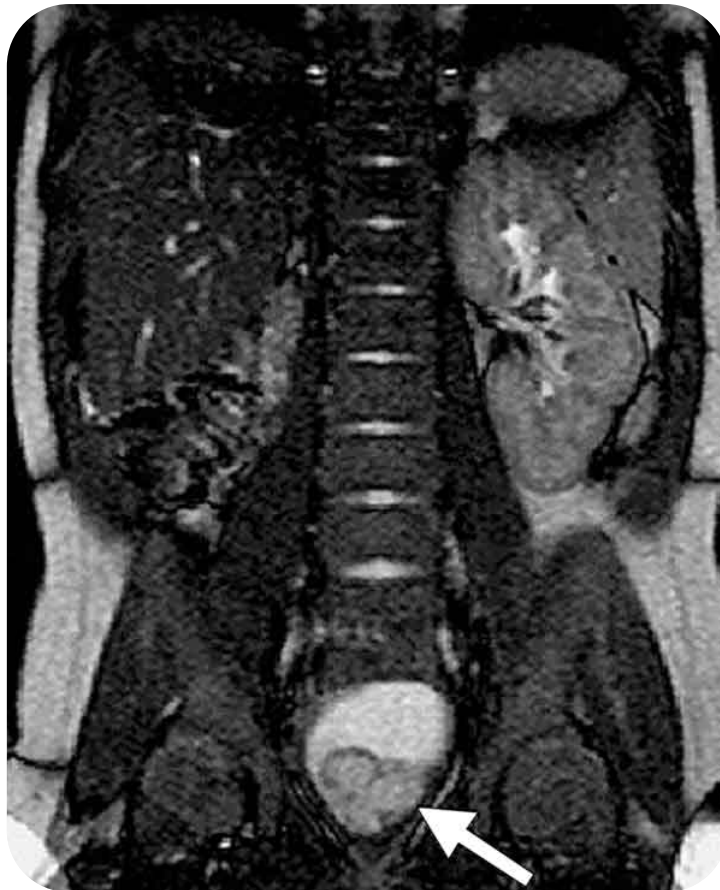Ecografia

Uro-TC/RM

Cistoscopia, ...

TUMORE VESCICALE

DIAGNOSI



SINTOMI

LUTS

Ematuria

Colica

Scroto Acuto

Nessun Sintomo!

Anamnesi

Esame clinico

Esame Urine

Citologia Urinaria

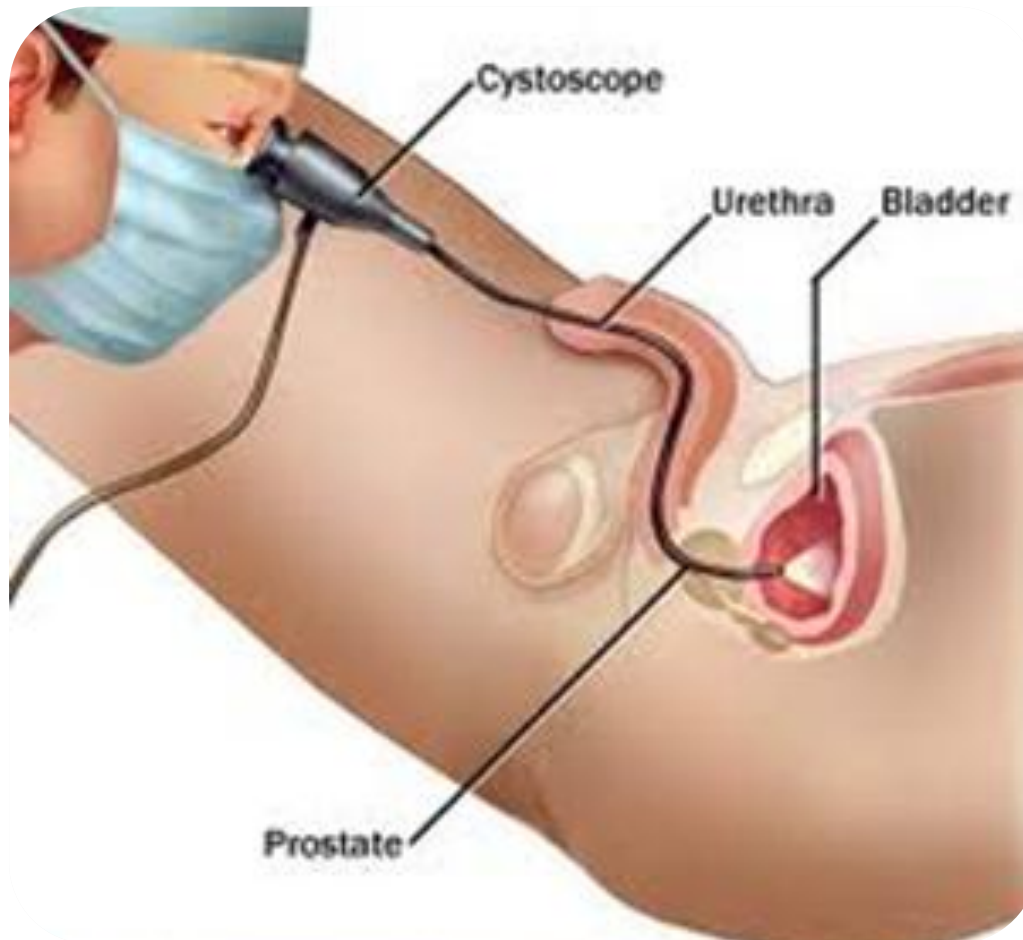
Ecografia

Uro-TC/RM

Cistoscopia, ...

TUMORE VESCICALE

DIAGNOSI



SINTOMI

LUTS

Ematuria

Colica

Scroto Acuto

Nessun Sintomo!

Anamnesi

Esame clinico

Esame Urine

Citologia Urinaria

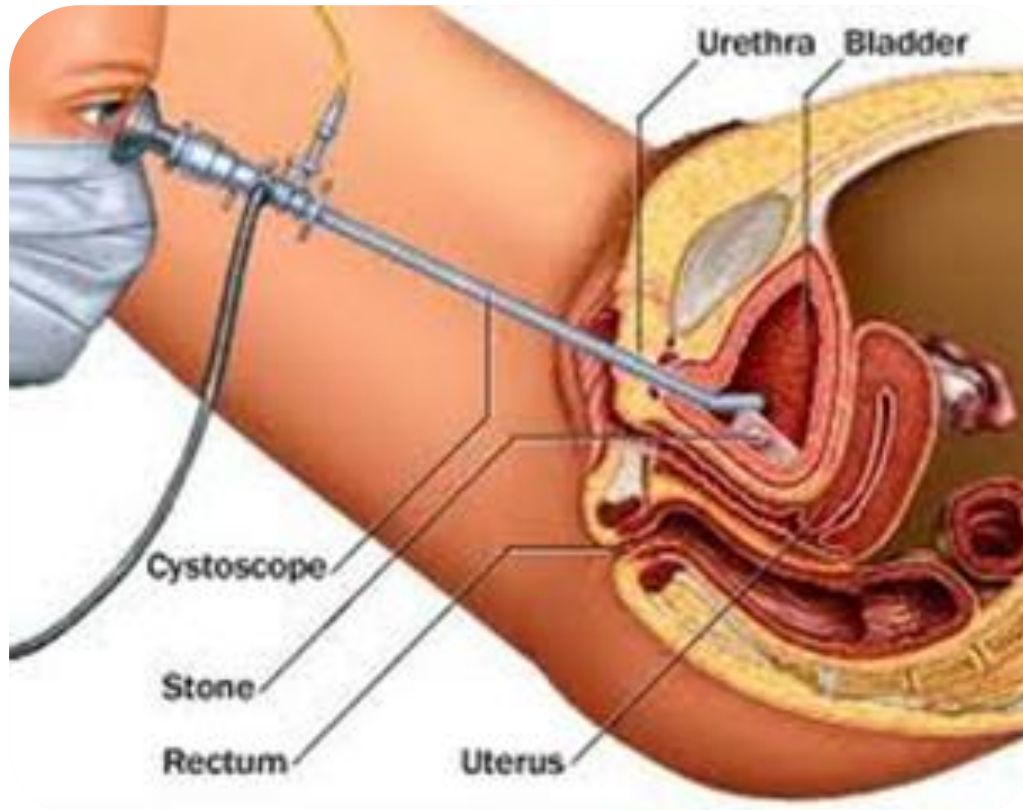
Ecografia

Uro-TC/RM

Cistoscopia, ...

TUMORE VESCICALE

DIAGNOSI



SINTOMI

LUTS

Ematuria

Colica

Scroto Acuto

Nessun Sintomo!

Anamnesi

Esame clinico

Esame Urine

Citologia Urinaria

Ecografia

Uro-TC/RM

Cistoscopia, ...

TUMORE VESCICALE

DIAGNOSI

TERAPIA

SINTOMI


LUTS

Ematuria

Colica

Scroto Acuto

Nessun Sintomo!



Anamnesi

Esame clinico

Esame Urine

Citologia Urinaria

Ecografia

Uro-TC/RM

Cistoscopia, ...

TUMORE VESCICALE

DIAGNOSI

TERAPIA

SINTOMI

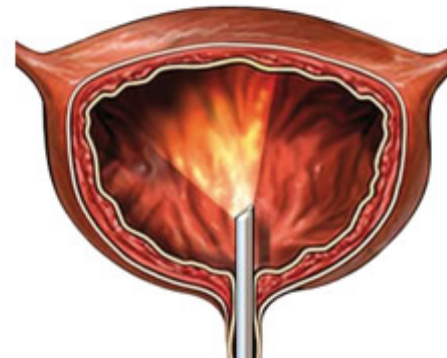
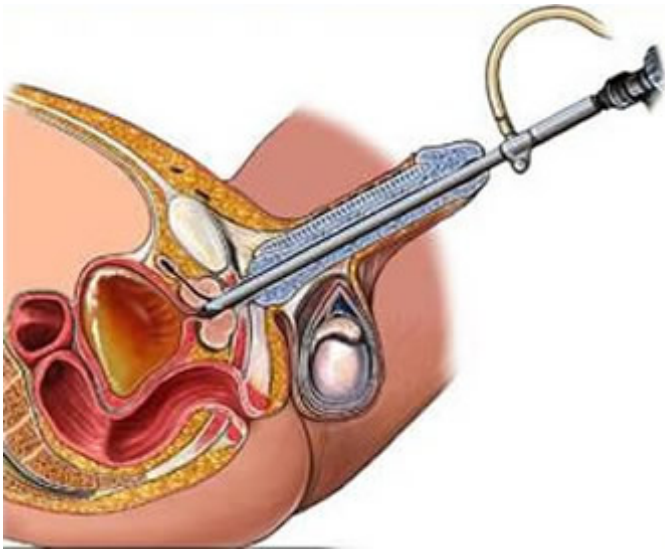
LUTS

Ematuria

Colica

Scroto Acuto

Nessun Sintomo!



Anamnesi

Esame clinico

Esame Urine

Citologia Urinaria

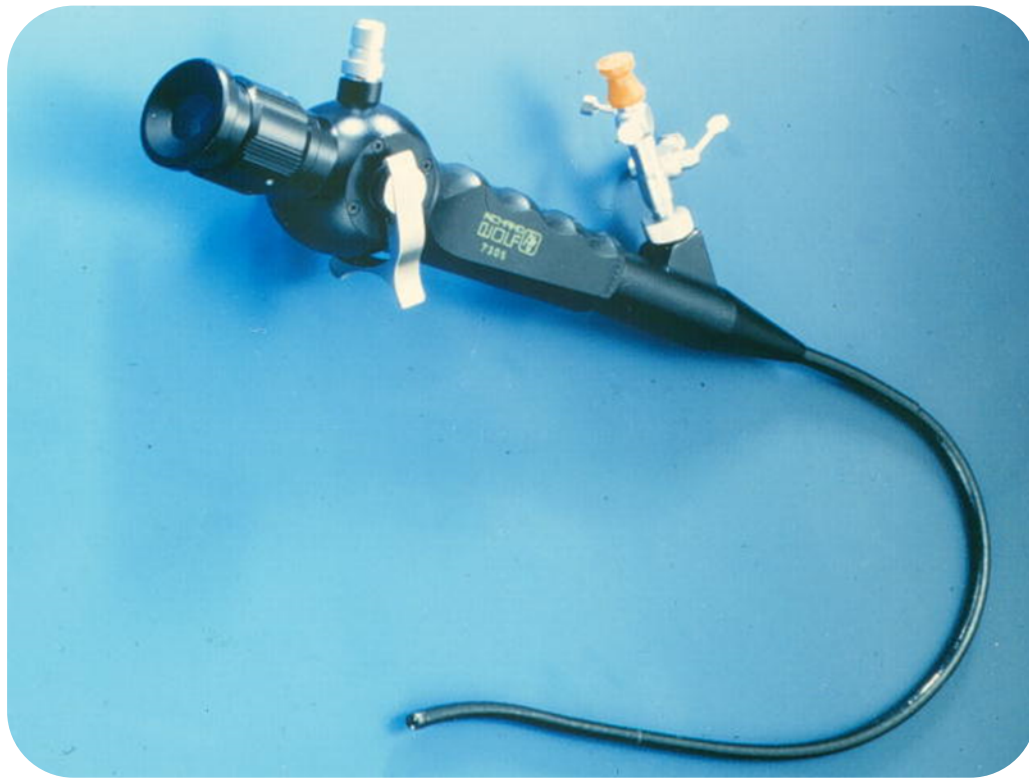
Ecografia

Uro-TC/RM

Cistoscopia, ...

TUMORE VESCICALE

CISTOSCOPIO



SINTOMI

LUTS

Ematuria

Colica

Scroto Acuto


Nessun Sintomo!

TUMORE VESCICALE

CISTOSCOPIO

Inner Sheath 21 Fr.

Outer Sheath 24 Fr.



SINTOMI

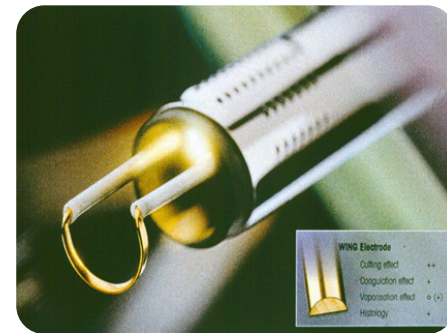LUTS

Ematuria

Colica

Scroto Acuto

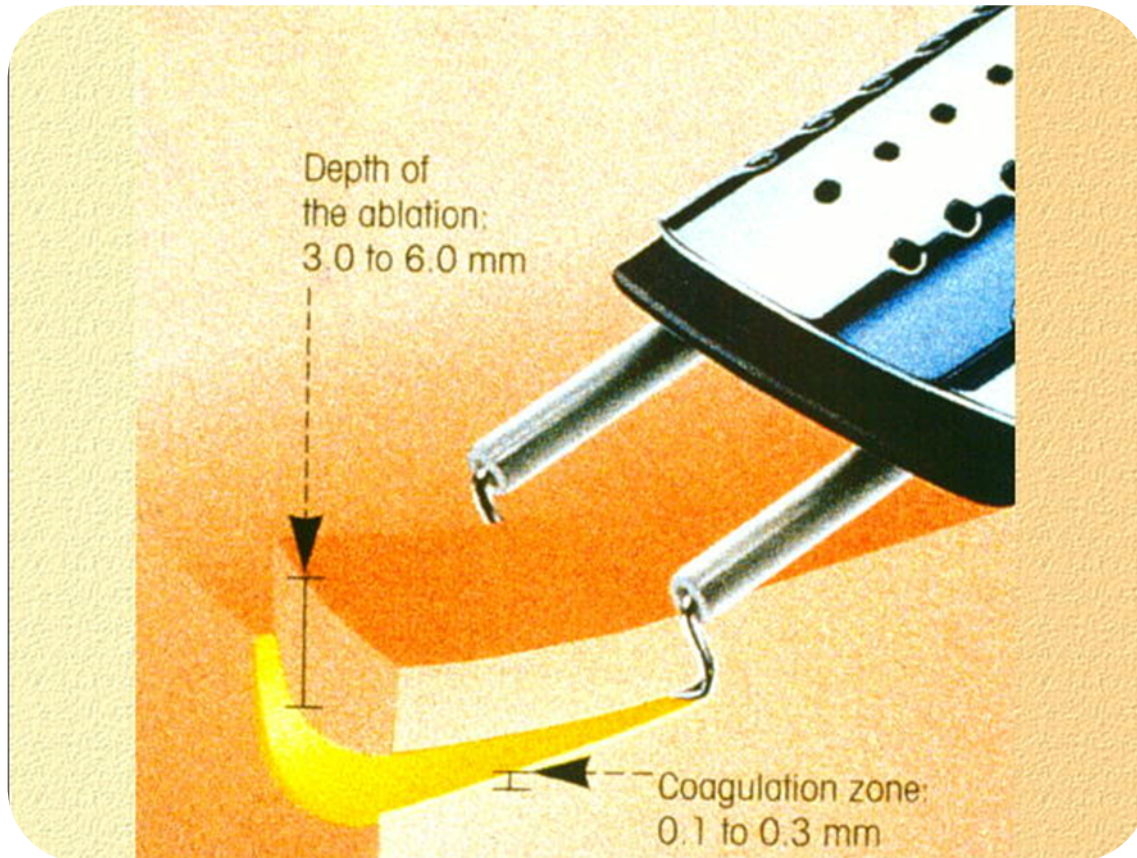
Nessun Sintomo!



WING Electrode	
Cutting effect	++
Coagulation effect	+
Vaporization effect	o (s)
Resection	+

TUMORE VESCICALE

CISTOSCOPIO



SINTOMI

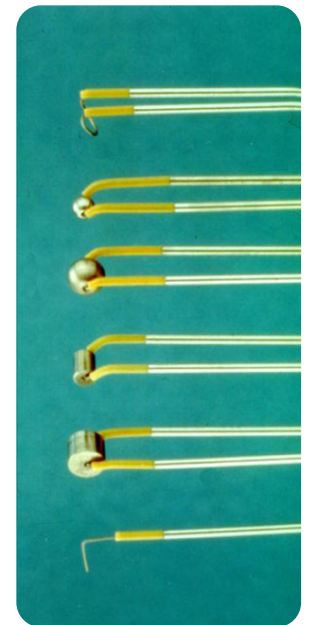
LUTS

Ematuria

Colica

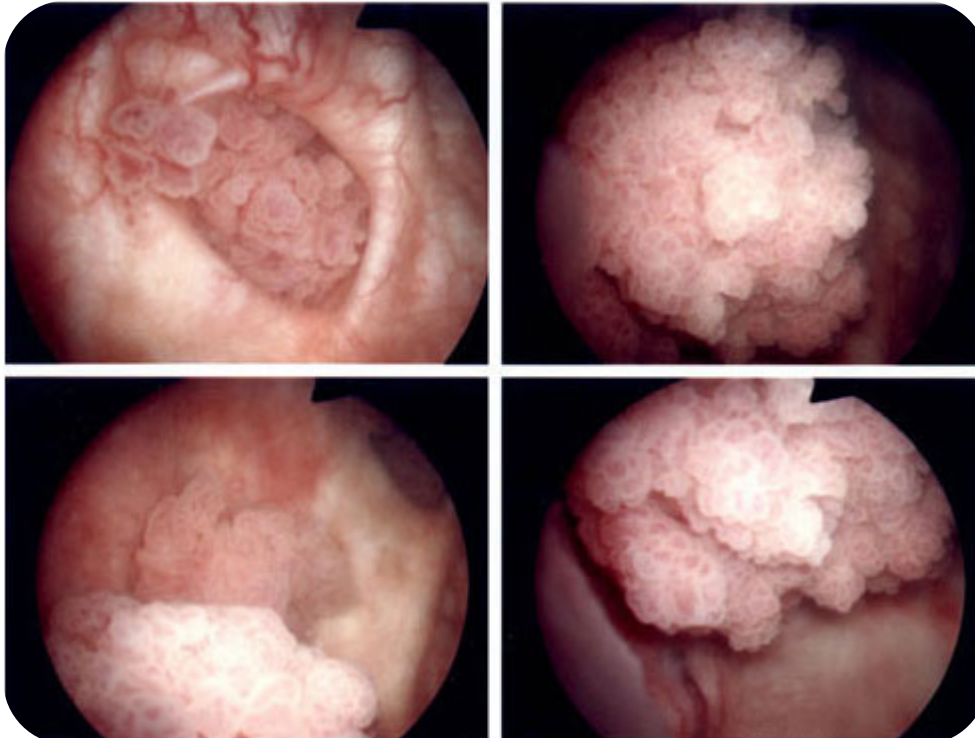
Scroto Acuto

Nessun Sintomo!



TUMORE VESCICALE

DIAGNOSI



SINTOMI

LUTS

Ematuria

Colica

Scroto Acuto

Nessun Sintomo!

Anamnesi

Esame clinico

Esame Urine

Citologia Urinaria

Ecografia

Uro-TC/RM

Cistoscopia, ...

TUMORE VESCICALE

CISTOSCOPIO

- ✓ Tipo di neoplasia: **Papillare**
 - Sessile
 - Peduncolato
- Non papillare**
 - Solido
 - Piatto

✓ Dimensioni

✓ Base d'impianto

✓ Trofismo

✓ Mucosa adiacente alla base d'impianto

✓ Mobilità alla distensione della parete

✓ Localizzazione

SINTOMI

LUTS

Ematuria


Colica

Scroto Acuto

Nessun Sintomo!

TUMORE VESCICALE

CISTOSCOPIO

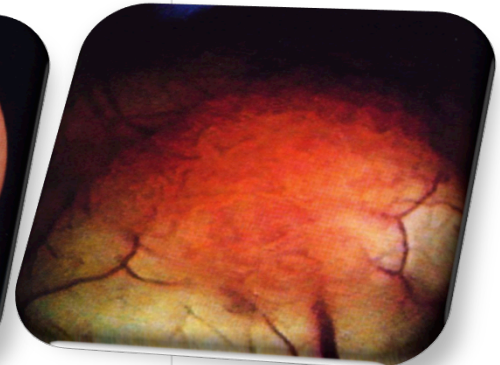
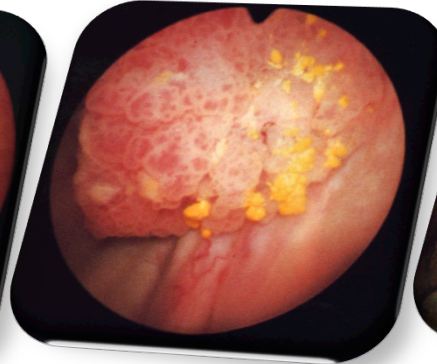
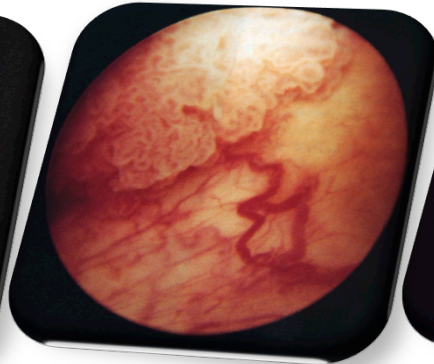
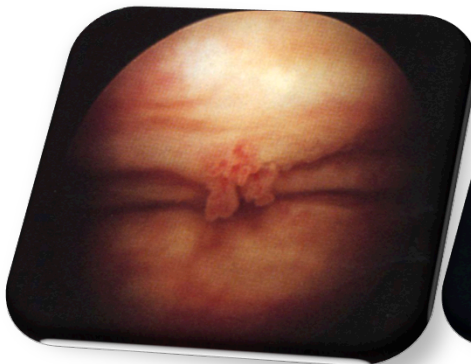


a

b

c

d



SINTOMI

LUTS

Ematuria

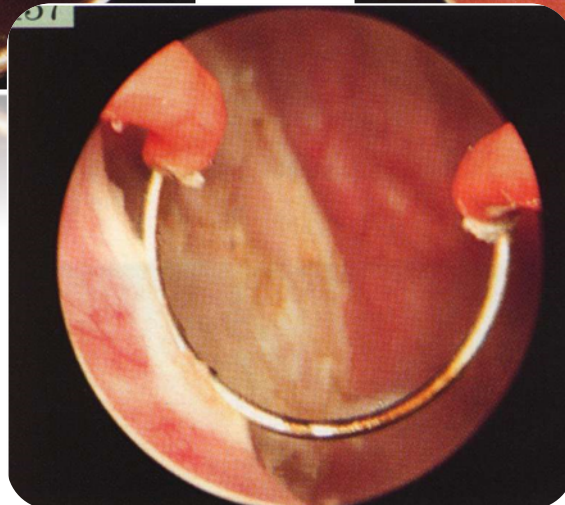
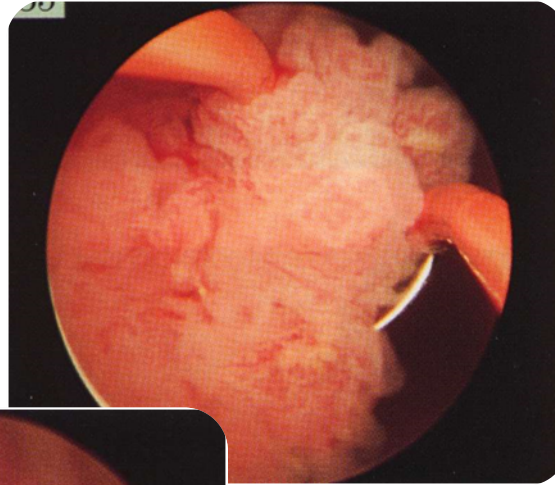
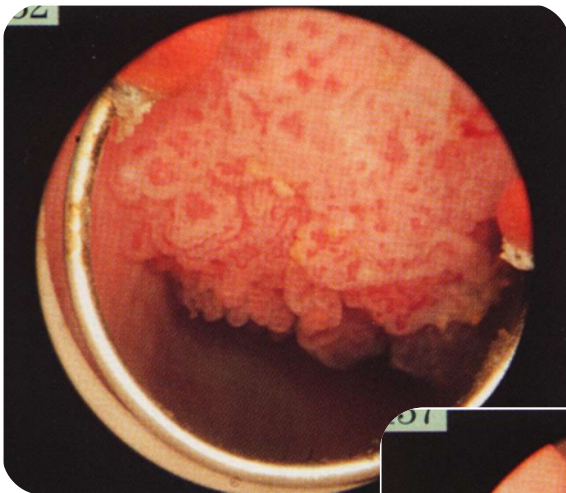
Colica

Scroto Acuto

Nessun Sintomo!

TUMORE VESCICALE

TERAPIA



SINTOMI

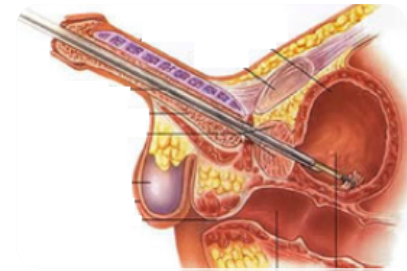
LUTS

Ematuria

Colica

Scroto Acuto

Nessun Sintomo!



TUMORE VESCICALE

STADIAZIONE

Guidelines on Non-muscle-invasive Bladder Cancer (Ta, T1 and CIS)

(Ta, T1 and CIS)

SINTOMI

LUTS

Ematuria

Colica

Scroto Acuto

Nessun Sintomo!

TUMORE VESCICALE

SINTOMI

LUTS

Ematuria

Colica

Scroto Acuto

Nessun Sintomo!

T - Primary tumour

TX	Primary tumour cannot be assessed
T0	No evidence of primary tumour
Ta	Non-invasive papillary carcinoma
Tis	Carcinoma <i>in situ</i> : 'flat tumour'
T1	Tumour invades subepithelial connective tissue
T2	Tumour invades muscle
T2a	Tumour invades superficial muscle (inner half)
T2b	Tumour invades deep muscle (outer half)
T3	Tumour invades perivesical tissue
T3a	Microscopically
T3b	Macroscopically (extravesical mass)
T4	Tumour invades any of the following: prostate, uterus, vagina, pelvic wall, abdominal wall
T4a	Tumour invades prostate, uterus or vagina
T4b	Tumour invades pelvic wall or abdominal wall

N - Lymph nodes

NX	Regional lymph nodes cannot be assessed
N0	No regional lymph node metastasis
N1	Metastasis in a single lymph node in the true pelvis (hypogastric, obturator, external iliac, or presacral)
N2	Metastasis in multiple lymph nodes in the true pelvis (hypogastric, obturator, external iliac, or presacral)
N3	Metastasis in common iliac lymph node(s)

M - Distant metastasis

MX	Distant metastasis cannot be assessed
M0	No distant metastasis
M1	Distant metastasis

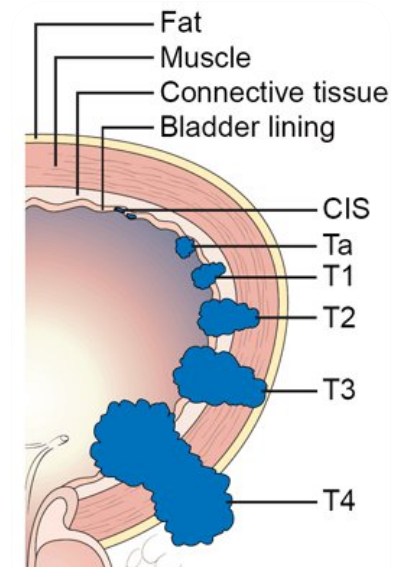


Diagram showing the T stages of bladder cancer

© CancerHelp UK

Diagram showing the T stages of bladder cancer

TUMORE VESCICALE

STADIAZIONE

Sistema TNM

SINTOMI

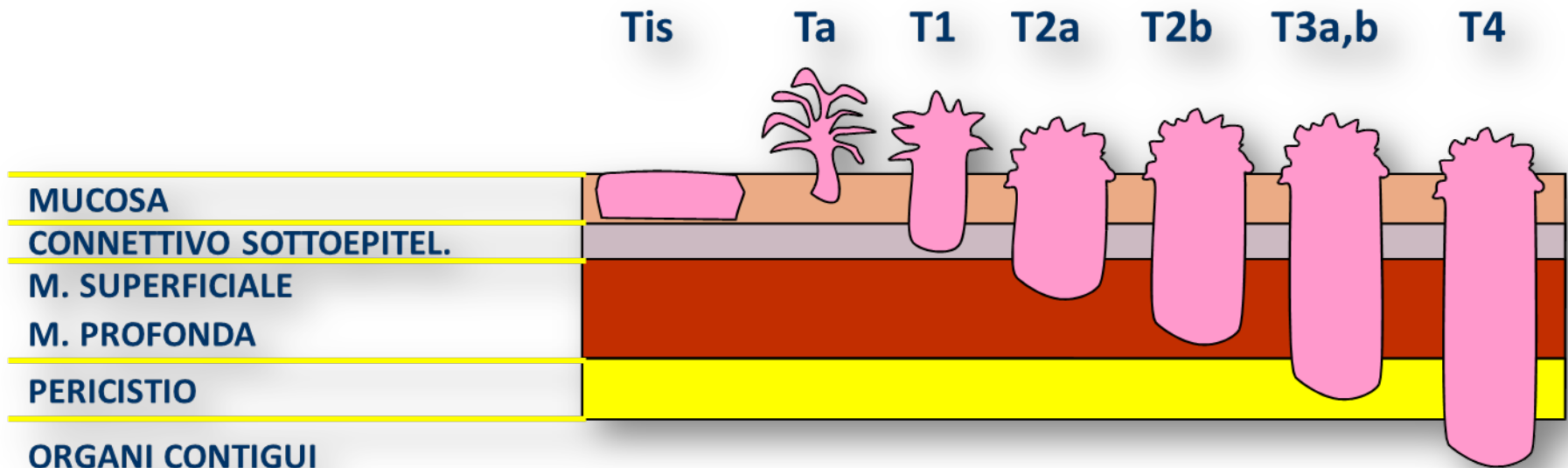
LUTS

Ematuria

Colica

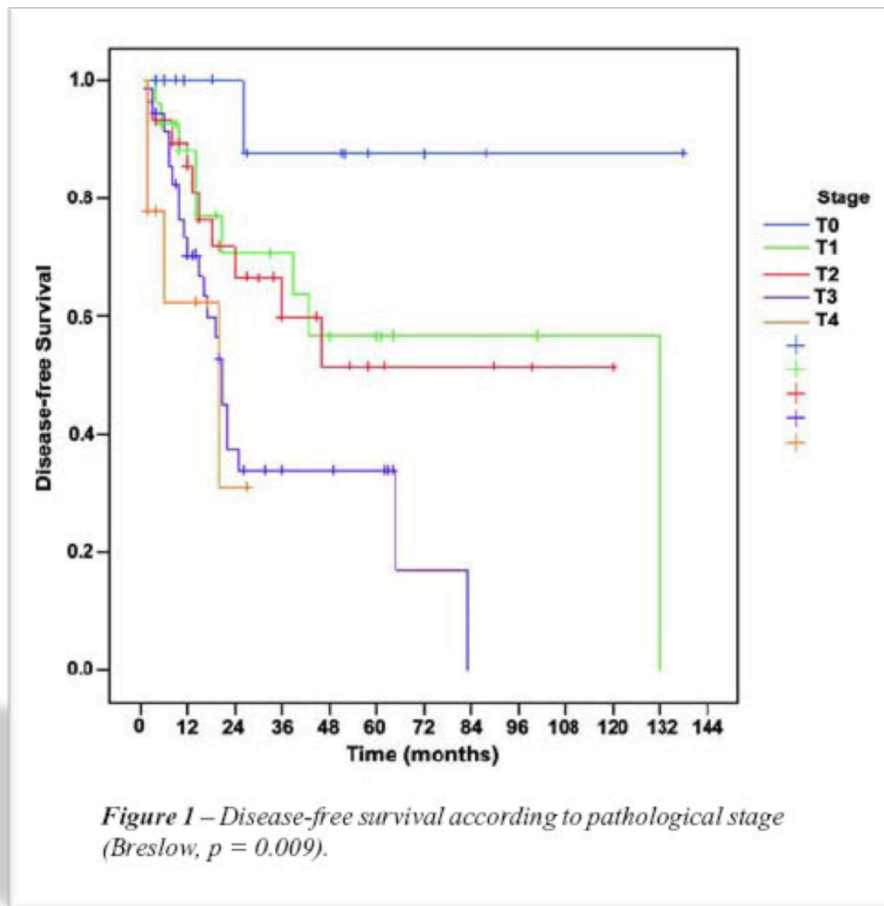
Scroto Acuto

Nessun Sintomo!



TUMORE VESCICALE

PROGNOSI



SINTOMI

LUTS

Ematuria

Colica

Scroto Acuto

Nessun Sintomo!

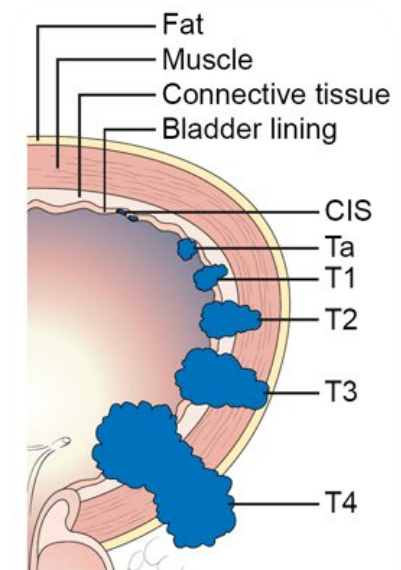


Diagram showing the T stages of bladder cancer
© CancerHelp UK
© CancerHelp UK

TUMORE VESCICALE

SINTOMI

ESORDIO

LUTS

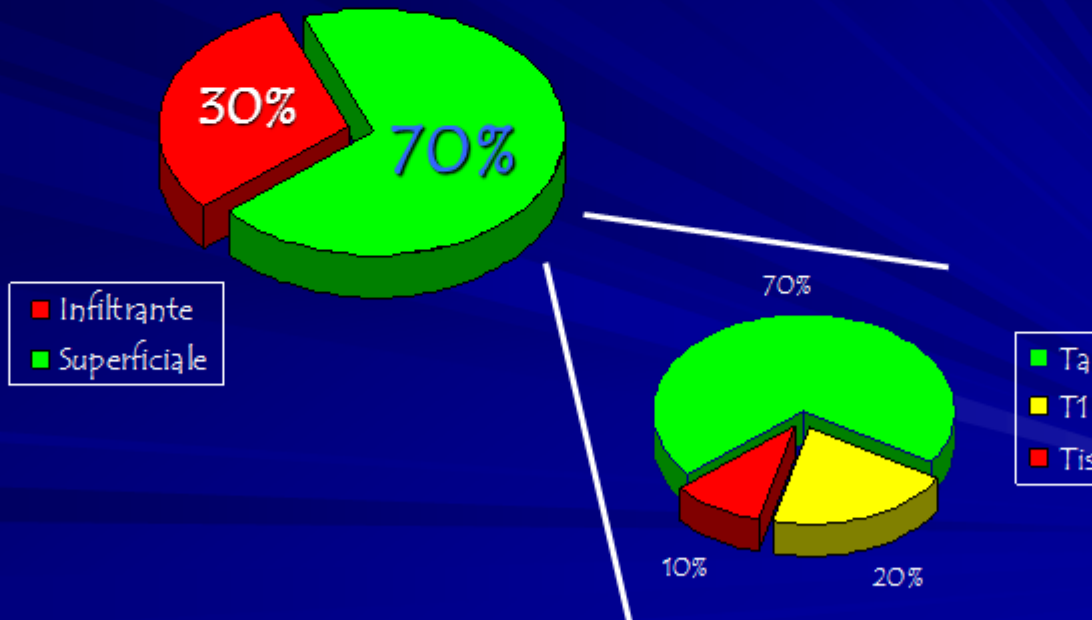
Ematuria

Colica

Scroto Acuto

Nessun Sintomo!

Istologia alla prima osservazione



Ro et al, Urol Clin North Am 1992

TUMORE VESCICALE

STADIAZIONE

Grading

SINTOMI

LUTS

Ematuria

Colica

Scroto Acuto

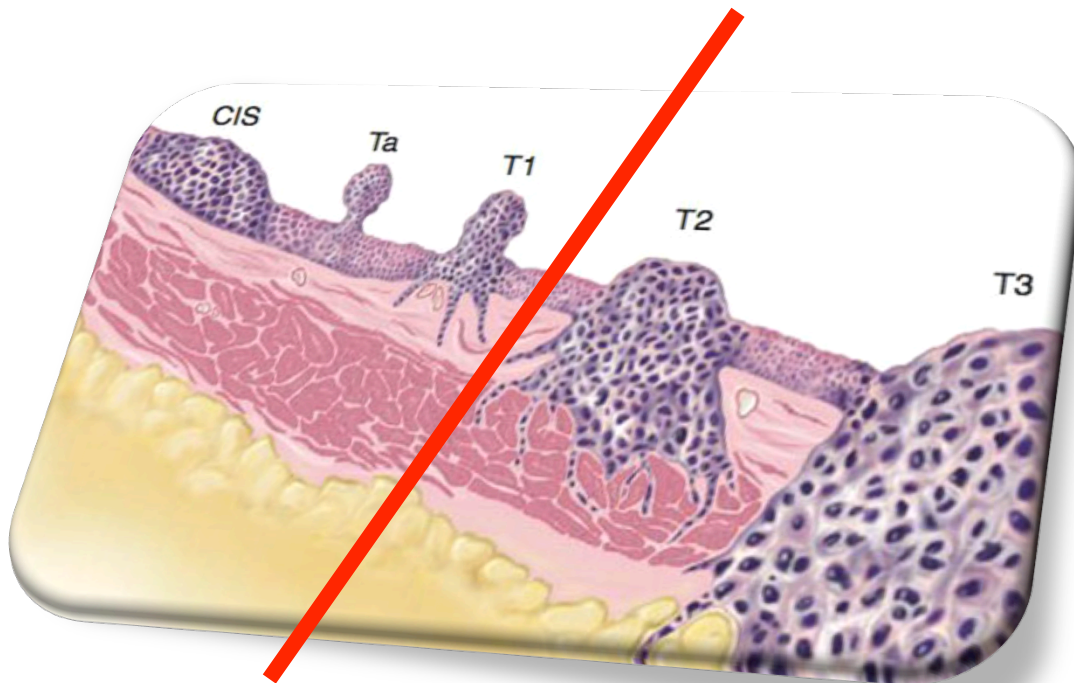
Nessun Sintomo!

1973 WHO		2004 WHO
<i>Papilloma</i>	→	Papilloma
<i>Grado 1</i>	→	PUNLMP
<i>Grado 2</i>	→	Basso Grado
<i>Grado 3</i>	→	Alto Grado

TUMORE VESCICALE

TERAPIA

Forme NON MUSCOLO INVASIVE
Forme MUSCOLO INVASIVE



SINTOMI

LUTS

Ematuria

Colica

Scroto Acuto

Nessun Sintomo!

TUMORE VESCICALE

TERAPIA

Forme **NON MUSCOLO INVASIVE**

Forme MUSCOLO INVASIVE

Nessuna Terapia (solo controlli)

Resezione endoscopica

Terapia endocavitaria

SINTOMI

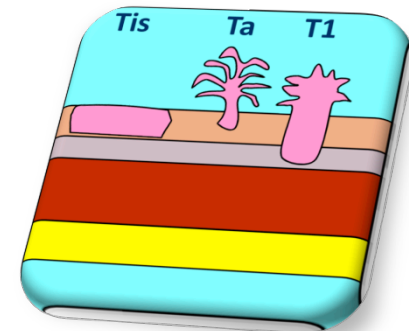
LUTS

Ematuria

Colica

Scroto Acuto

Nessun Sintomo!



TUMORE VESCICALE

TERAPIA

Forme NON MUSCOLO INVASIVE

Forme MUSCOLO INVASIVE

GRUPPI PROGNOSTICI

SINTOMI

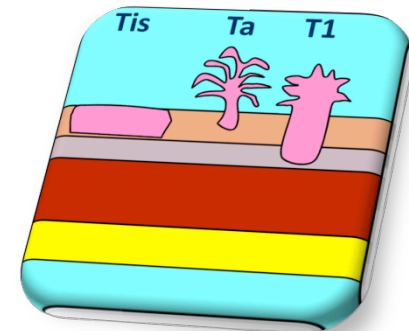
LUTS

Ematuria

Colica

Scroto Acuto

Nessun Sintomo!



TUMORE VESCICALE

TERAPIA

Forme NON MUSCOLO INVASIVE

Forme MUSCOLO INVASIVE

SINTOMI

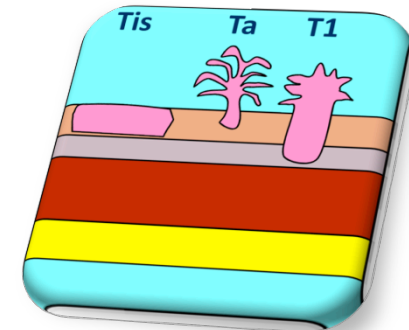
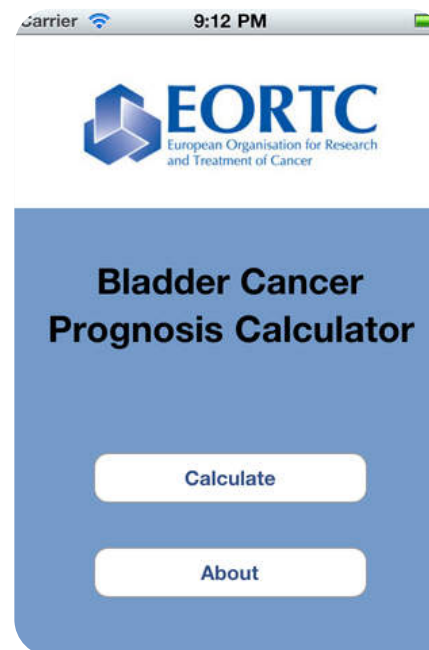
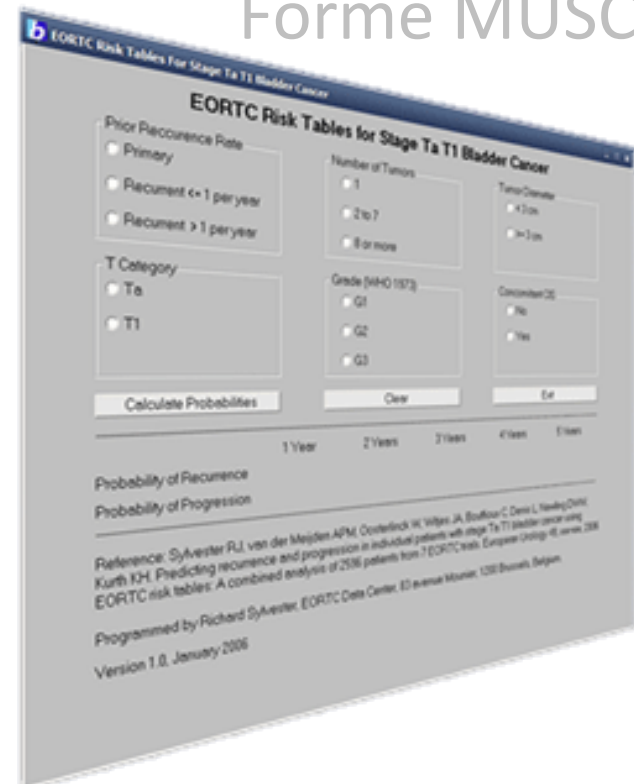
LUTS

Ematuria

Colica

Scroto Acuto

Nessun Sintomo!



TUMORE VESCICALE

GRUPPI PROGNOSTICI

TUMORI A BASSO RISCHIO
singolo, Ta, G1, < 3 cm

TUMORI A RISCHIO INTERMEDIO
multifocale, Ta-T1, G1-2, > 3 cm

TUMORI AD ALTO RISCHIO
*T1, G3, multifocale o plurirecidivo,
Ca in situ*

SINTOMI

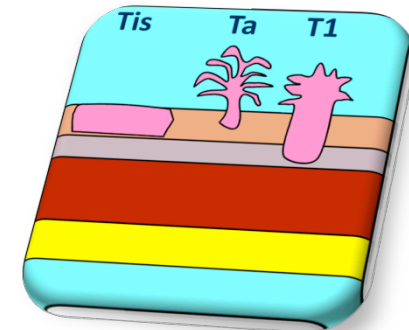
LUTS

Ematuria

Colica

Scroto Acuto

Nessun Sintomo!



TUMORE VESCICALE

GRUPPI PROGNOSTICI

	RISCHIO RECIDIVA	RISCHIO PROGRESSIONE
TUMORIA BASSO RISCHIO	37 %	0 %
TUMORIA MEDIO RISCHIO	45 %	1,8 %
TUMORI AD ALTO RISCHIO	54 %	15 %

SINTOMI

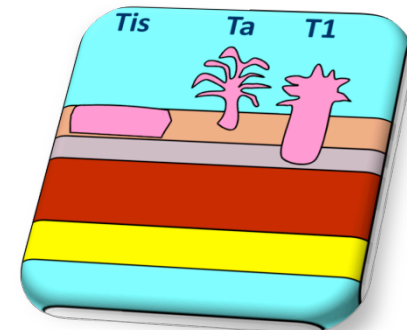
LUTS

Ematuria

Colica

Scroto Acuto

Nessun Sintomo!



TUMORE VESCICALE

TERAPIA

Forme NON MUSCOLO INVASIVE

Forme MUSCOLO INVASIVE

TERAPIA
ENDOCAVITARIA

SINTOMI

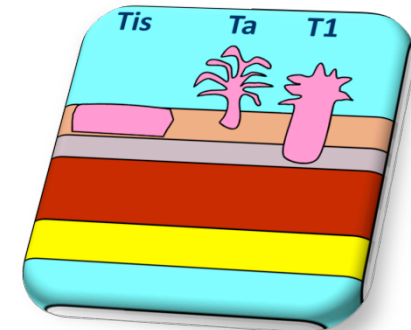
LUTS

Ematuria

Colica

Scroto Acuto

Nessun Sintomo!



TUMORE VESCICALE

TERAPIA ENDOCAVITARIA

Introdotta in Europa nel 1960 da Jones e Swinney con l'uso del Thiotepa.

Il farmaco ideale deve essere attivo nell'eradicare malattia preesistente e nel prevenire recidiva e progressione; il tutto con il minor numero di effetti collaterali locali e sistemici

SINTOMI

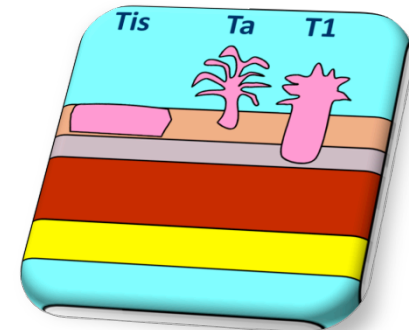
LUTS

Ematuria

Colica

Scroto Acuto

Nessun Sintomo!



TUMORE VESCICALE

TERAPIA ENDOCAVITARIA

Razionale

- Possibilità di contatto prolungato tra farmaco e mucosa vescicale
- Efficacia anche a basse dosi
- Buona tollerabilità locale
- Azione su lesioni precancerose della mucosa
- Tossicità minima (basso assorbimento sistemico)
- Possibilità di dilazionare o prevenire la chemioterapia sistemica o un intervento chirurgico demolitivo

SINTOMI

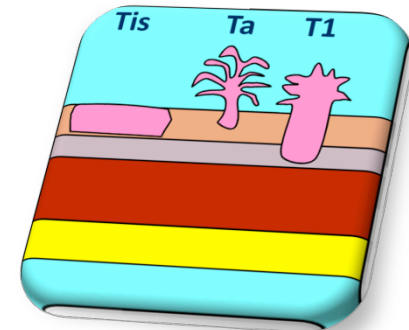
LUTS

Ematuria

Colica

Scroto Acuto

Nessun Sintomo!



TUMORE VESCICALE

TERAPIA ENDOCAVITARIA

BCG (BACILLO DI CALMETTE GUERIN)
MITOMICINA C

...

SINTOMI

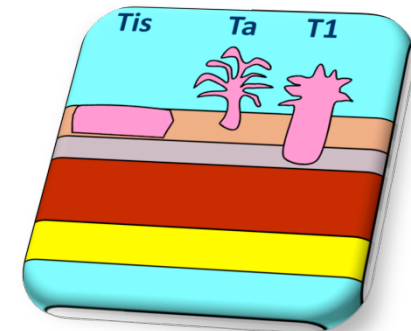
LUTS

Ematuria

Colica

Scroto Acuto

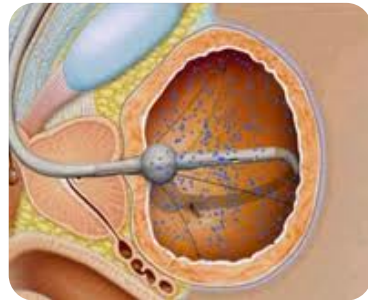
Nessun Sintomo!



TUMORE VESCICALE

BCG

E' attualmente la più efficace terapia endovesicale per la profilassi e il trattamento della neoplasia vescicale superficiale. Efficace nel trattamento della malattia papillare residua e del carcinoma in situ e nella profilassi della recidiva superficiale.



SINTOMI

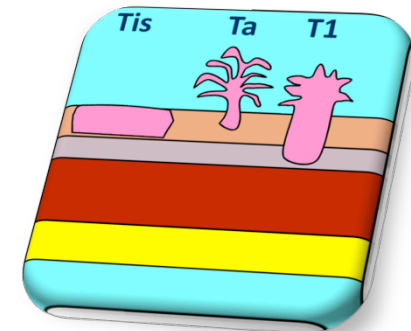
LUTS

Ematuria

Colica

Scroto Acuto

Nessun Sintomo!



TUMORE VESCICALE

BCG

Meccanismo d'azione

Meccanismo non ancora completamente noto

IMMUNOMODULATORE

Stimola i linfociti T-Helper, linfociti B, macrofagi
Incremento della risposta alle cellule T citotossiche
Incremento produzione IL1, IL2, IL6, IFN γ , TNF α
Innesca risposta immunologica tipo II (IL4)

SINTOMI

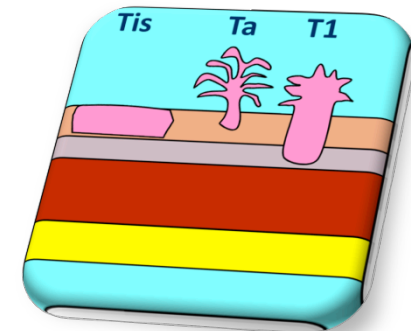
LUTS

Ematuria

Colica

Scroto Acuto

Nessun Sintomo!



TUMORE VESCICALE

BCG

Risultati

76% medio di risposta completa.

40-43% riduzione della percentuale di recidiva rispetto ai non trattati (**30-32%** vs 73-75%).

BCG riduce significativamente la progressione, l'intervallo libero da malattia e la percentuale Di pz con Cis sottoposti a Cistectomia Radicale.

SINTOMI

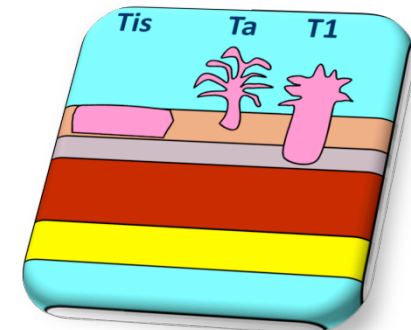
LUTS

Ematuria

Colica

Scroto Acuto

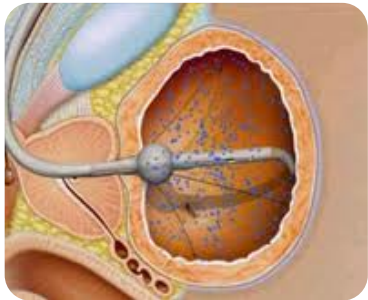
Nessun Sintomo!



TUMORE VESCICALE

BCG

Autore	Recidive (%)		Beneficio (%)
	TUR	TUR + BCG	
Herr HW, 1986	95	42	53
Herr HW, 1988	100	35	65
Pagano F, 1991	83	26	57
Lamm DL, 1992	52	20	32
Melekos MD, 1993	59	32	27
Krege S, 1996	48	29	24



SINTOMI

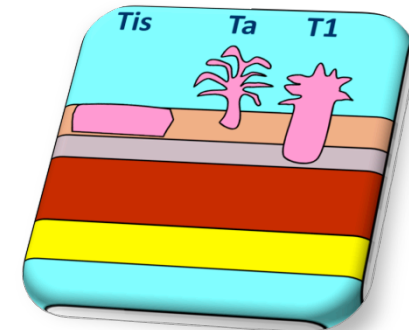
LUTS

Ematuria

Colica

Scroto Acuto

Nessun Sintomo!



TUMORE VESCICALE

BCG

Effetti Collaterali

Possono essere GRAVI!!!

- Disuria (91%)
- Pollachiuria (90%)
- Ematuria (46%)
- Febbre (24%)
- Malessere (18%)
- Nausea (8%)

SINTOMI

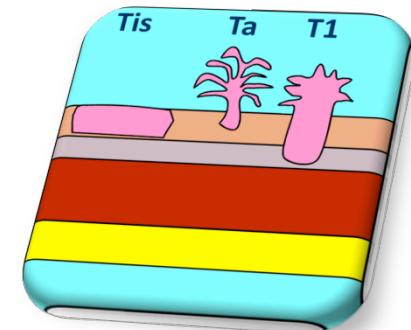
LUTS

Ematuria

Colica

Scroto Acuto

Nessun Sintomo!



TUMORE VESCICALE

BCG

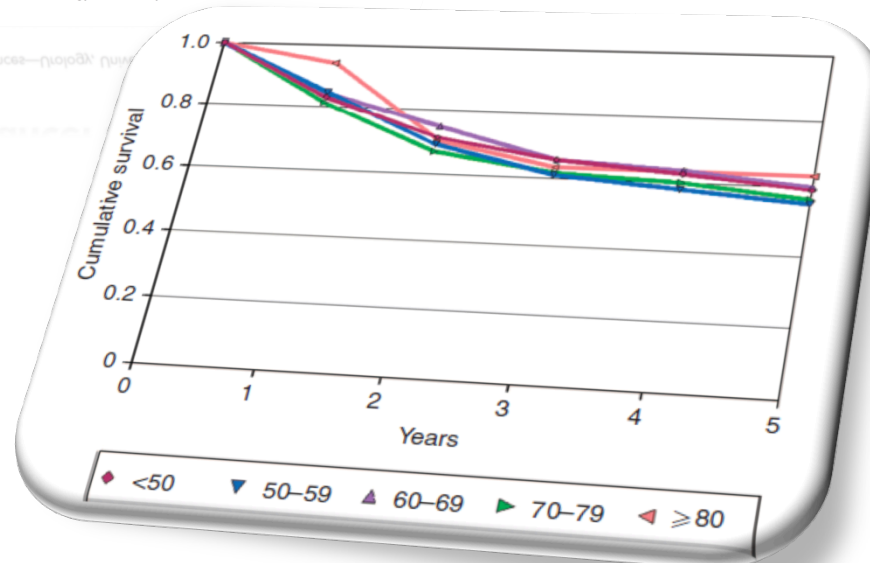
BJC

British Journal of Cancer (2013), 1–2 | doi: 10.1038/bjc.2013.239

Does age really matter in the choice of treatment for bladder cancer?

F Dal Moro^{*,1,2}, A Rossi^{1,2} and F Zattoni^{1,2}

¹Department of Surgical, Oncological and Gastroenterological Sciences—Urology, University of Padova, Via Giustiniani 2, 35126 Padova, Italy



SINTOMI

LUTS

Ematuria

Colica

Scroto Acuto

Nessun Sintomo!

