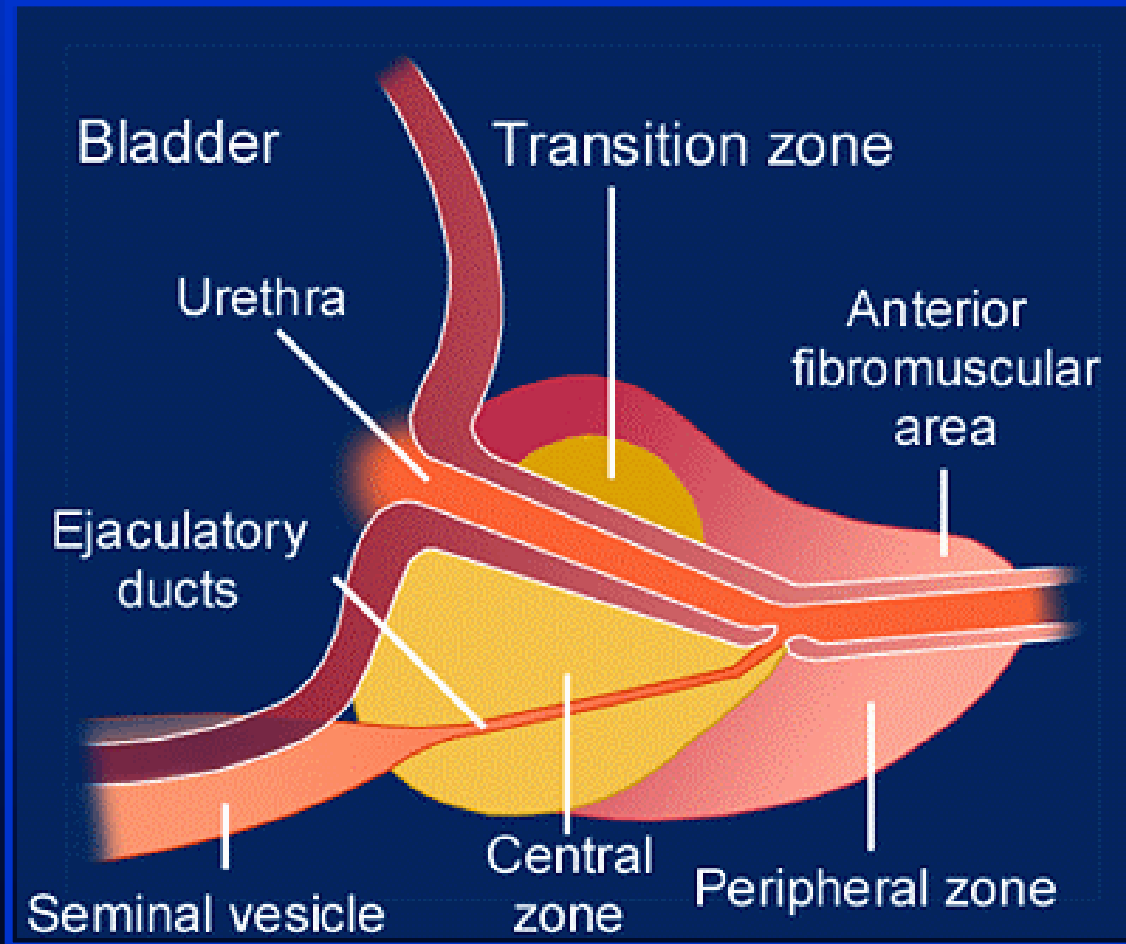


L'iperplasia prostatica benigna

fabrizio dal moro

La prostata

Anatomia



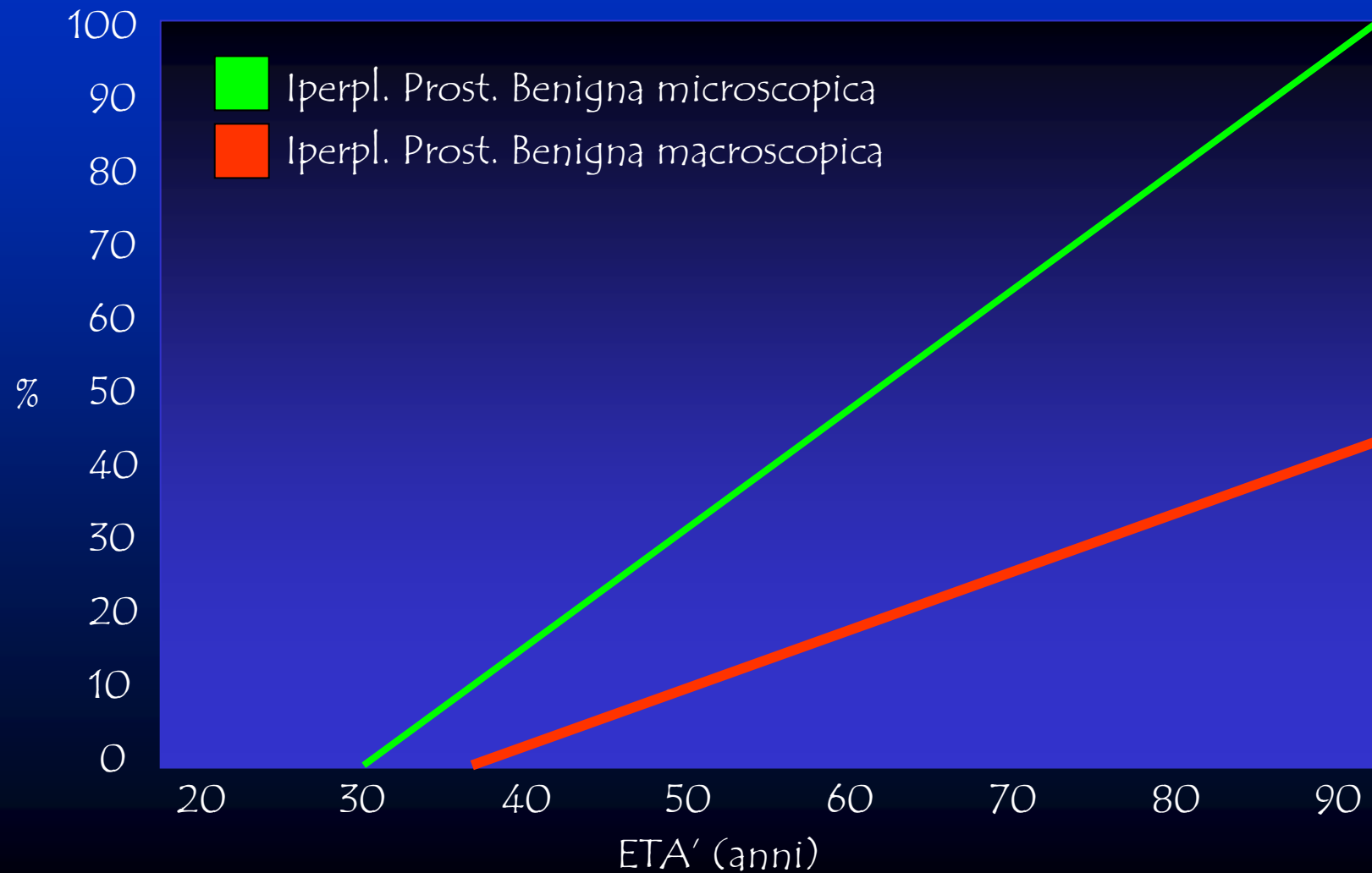
La prostata

Anatomia

- ZONA CENTRALE:
 - Cellule opache con citoplasma granuloso, nuclei grandi e pallidi
 - Acini irregolari con ampi spazi
-
- ZONA PERIFERICA:
 - Epitelio colonnare, semplice, cellule pallide, con nucleo scuro
 - Acini rotondi, regolari, con pareti lisce non settate

L'iperplasia prostatica benigna

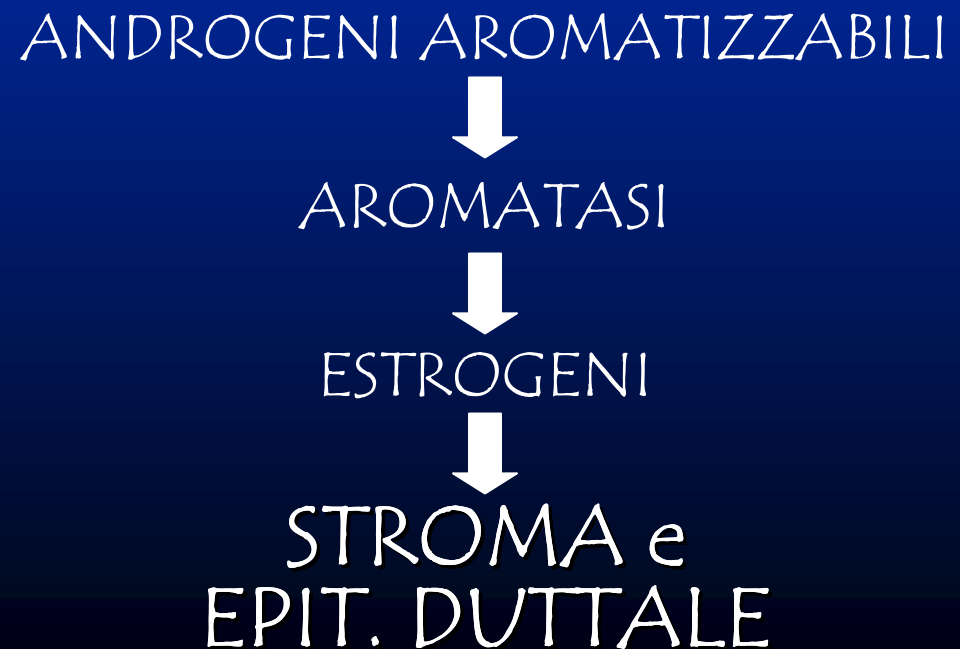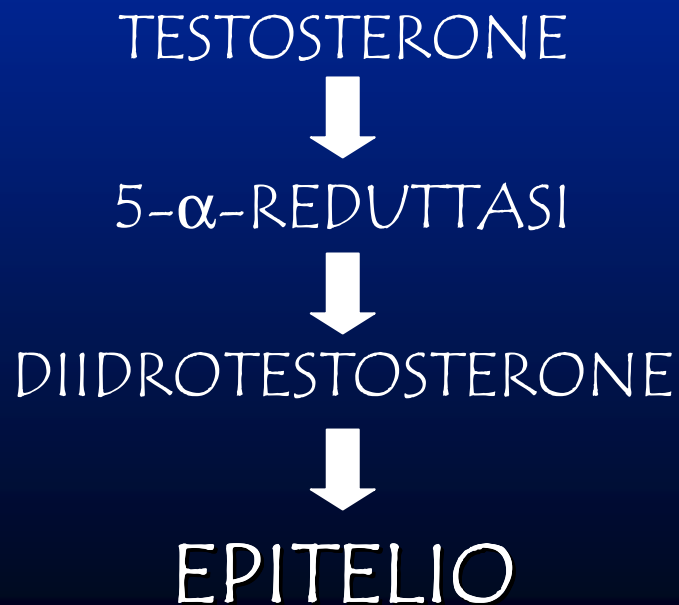Epidemiologia Prevalenza



L'iperplasia prostatica benigna

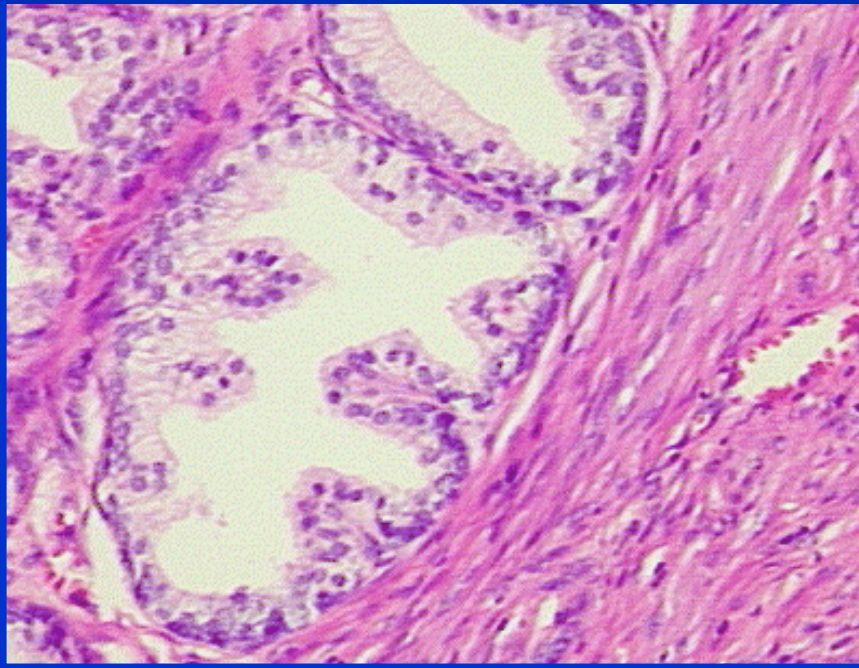
Patogenesi

Con l'avanzare dell'età, si abbassano i livelli di testosterone e si innalzano quelli degli estrogeni.

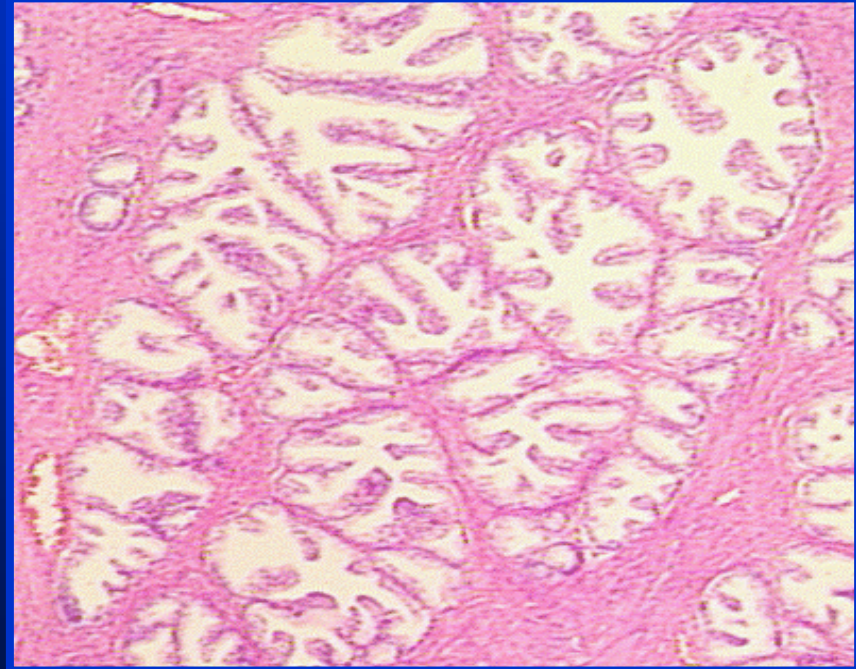


L'iperplasia prostatica benigna

Istologia



Prostata normale



Iperplasia prostatica
benigna

L'iperplasia prostatica benigna

Sintomatologia

1) MECCANISMO OSTRUTTIVO

- Disuria
- Mitto ipovalido
- Attesa preminzionale
- Gocciolio postminzionale

2) MECCANISMO IRRITATIVO

- Pollachiuria
- Minzione a rate

L'iperplasia prostatica benigna

Sintomatologia

MECCANISMO OSTRUTTIVO



COMPONENTE DINAMICA

Tono della muscolatura liscia
della prostata
(recettori α -adrenergici)

COMPONENTE STATICA

Ostruzione meccanica
dovuta all'aumento
volumetrico della ghiandola

L'iperplasia prostatica benigna

Sintomatologia

MECCANISMO IRRITATIVO

ALTERAZIONE DEL
MUSCOLO DETRUSORE



INSTABILITA' DETRUSORIALE

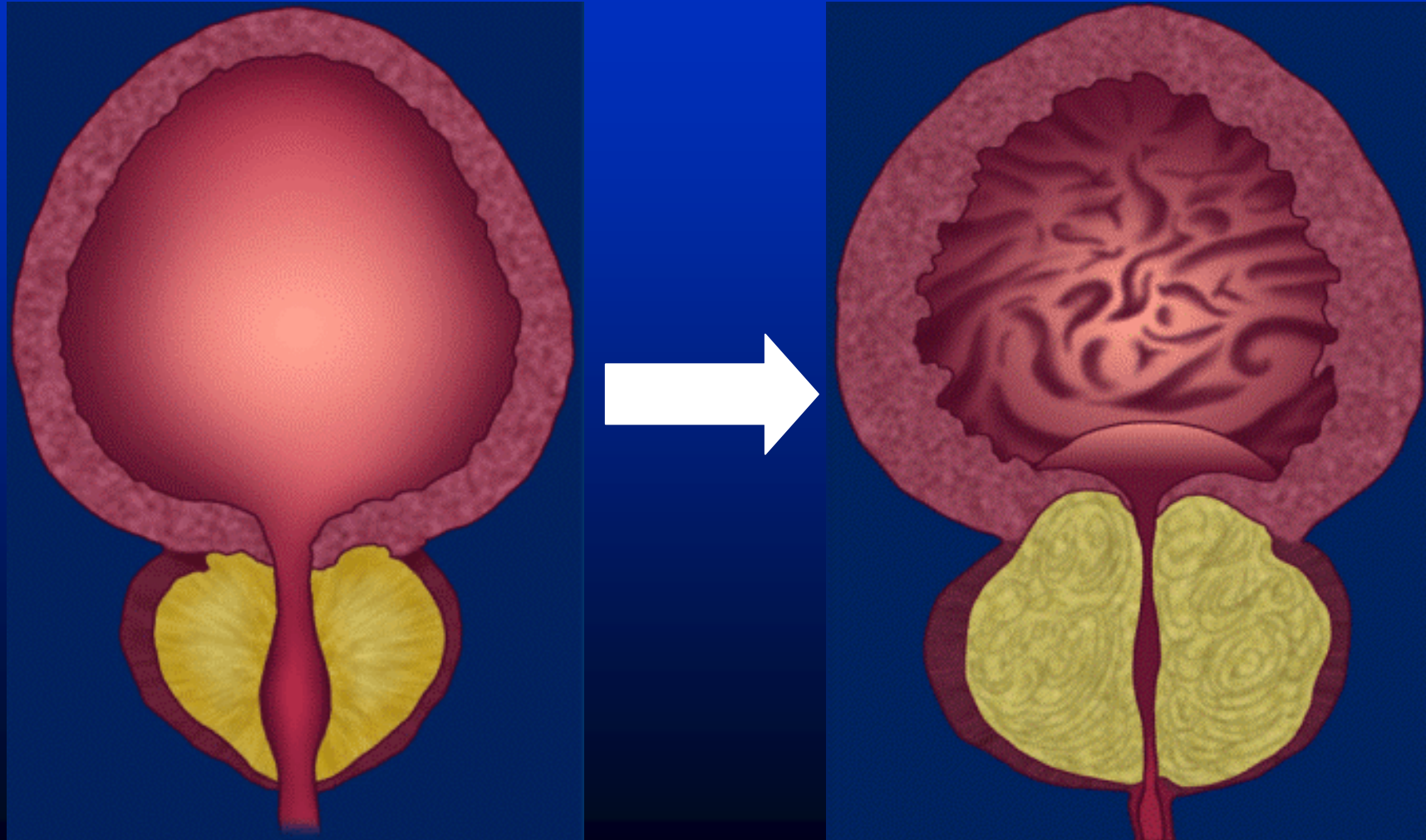
L'iperplasia prostatica benigna

Complicanze

- Sepsi urinaria
- Ritenzione d'urina
 - ◆ acuta
 - ◆ cronica (completa o incompleta)
- Insufficienza renale (acuta o cronica)
- Calcolosi vescicale
- Diverticolosi vescicale

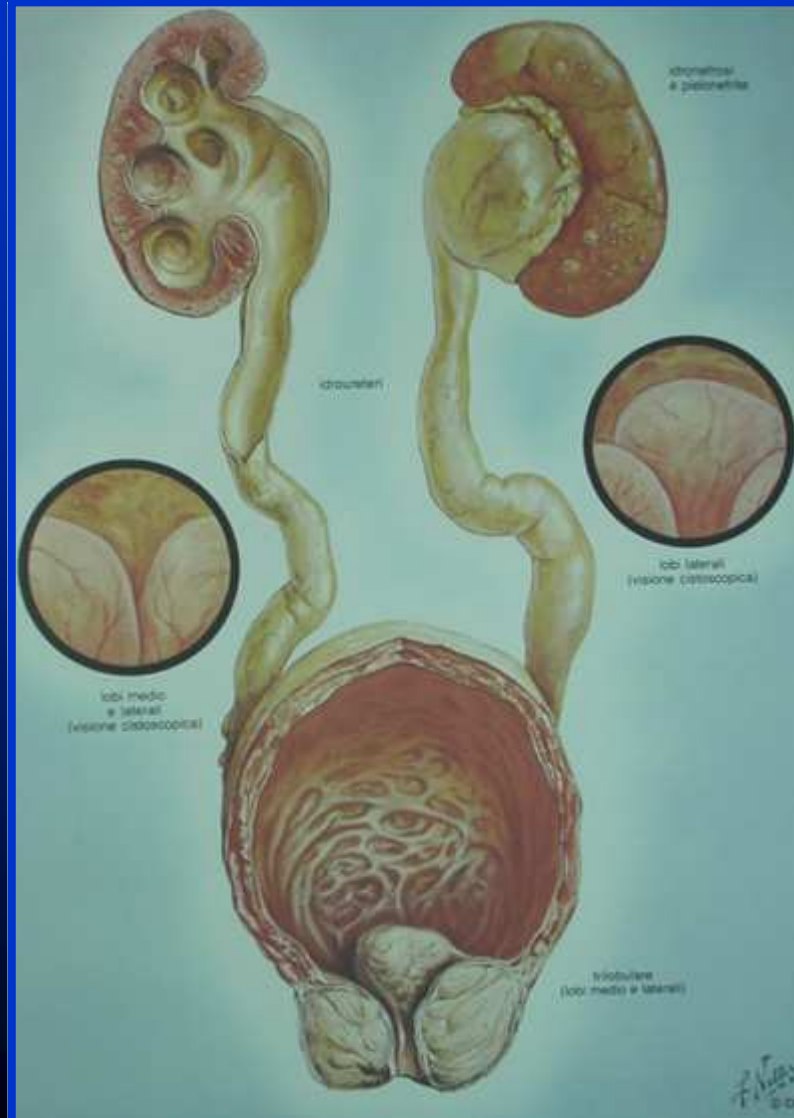
L'iperplasia prostatica benigna

Complicanze



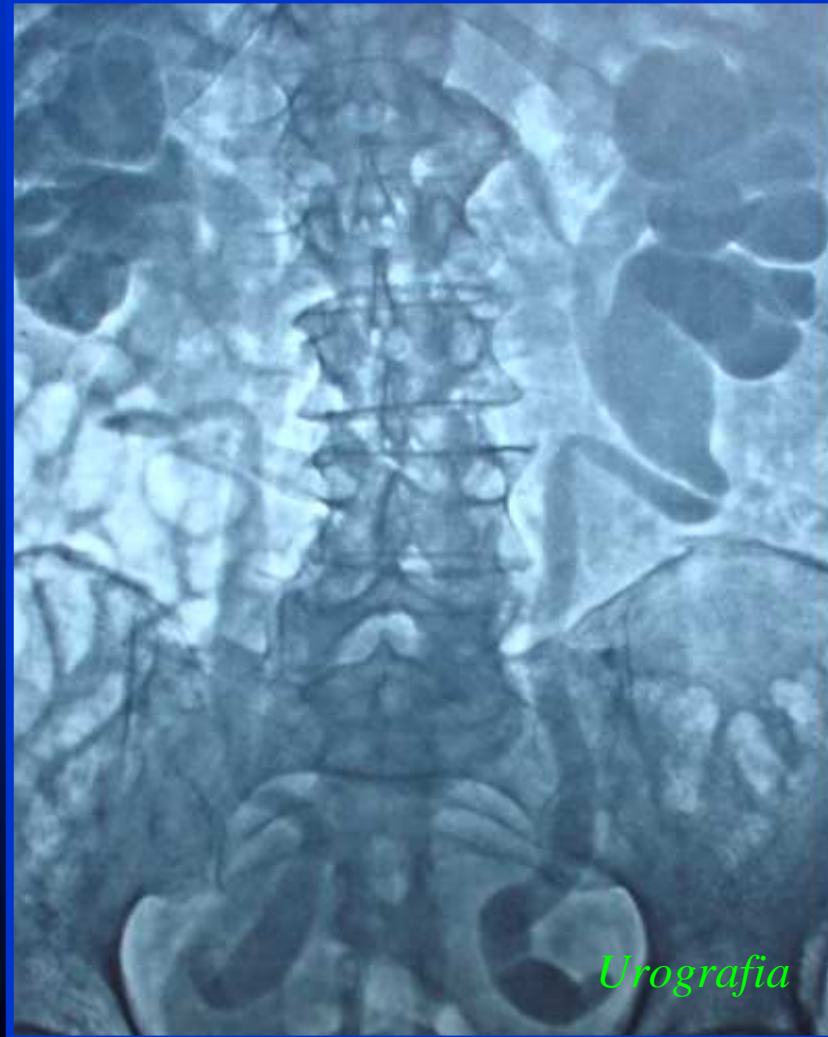L'iperplasia prostatica benigna

Complicanze



L'iperplasia prostatica benigna

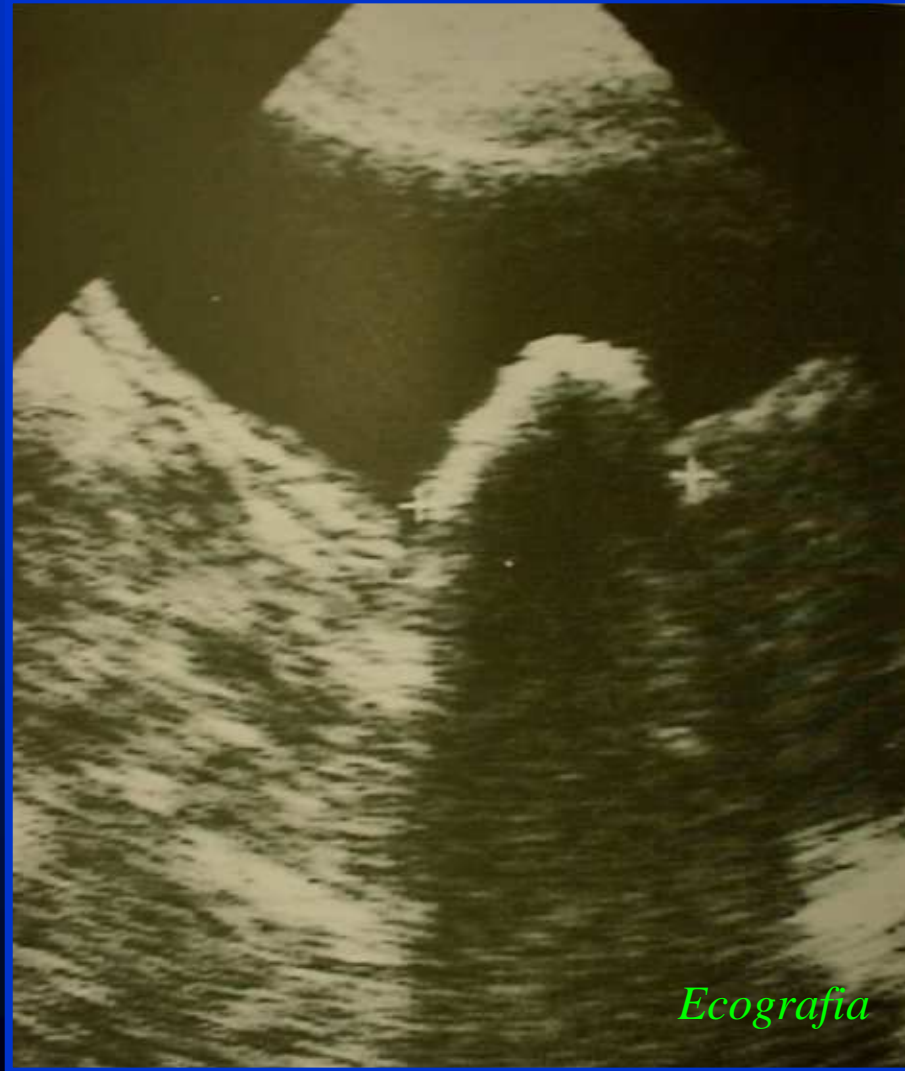Complicanze



Urografia

L'iperplasia prostatica benigna

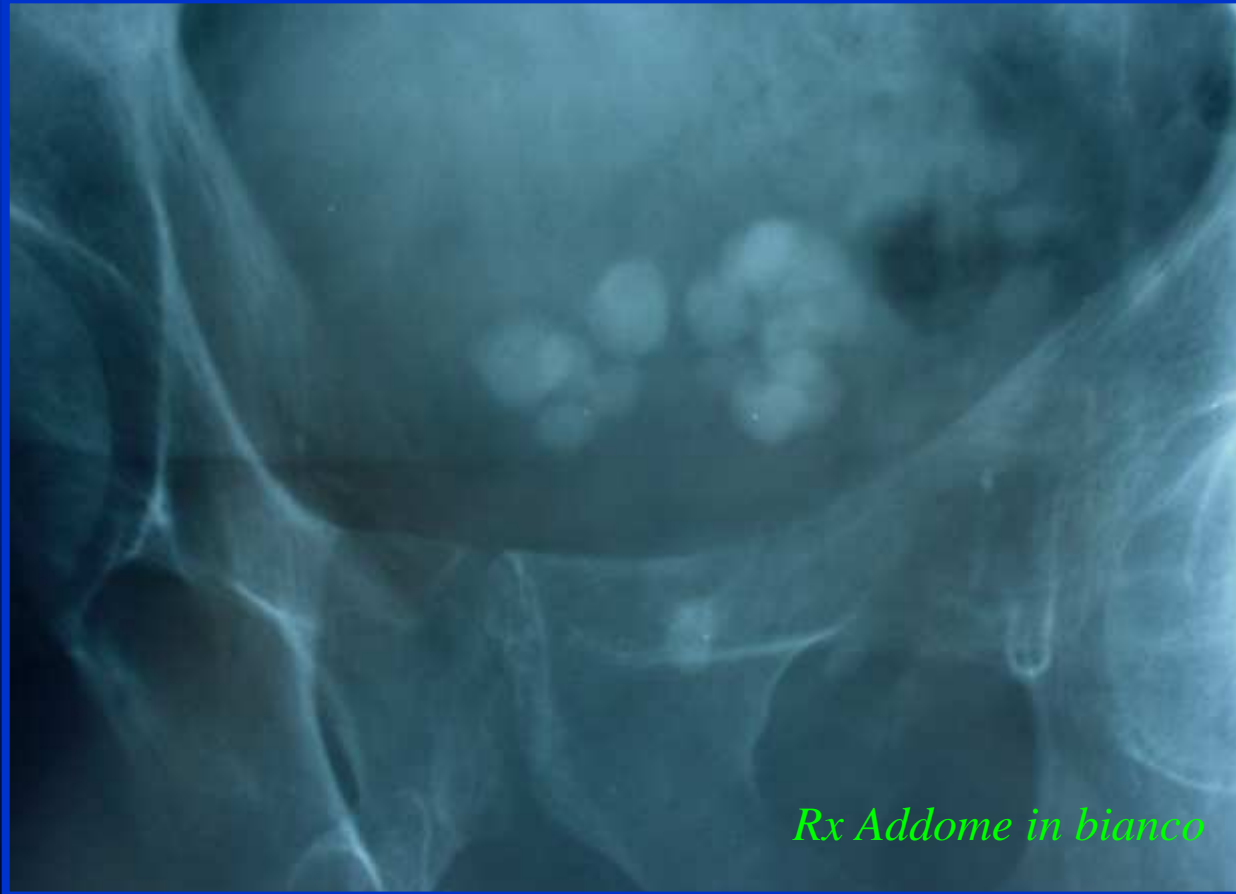
Calcolosi endovesiciale



Ecografia

L'iperplasia prostatica benigna

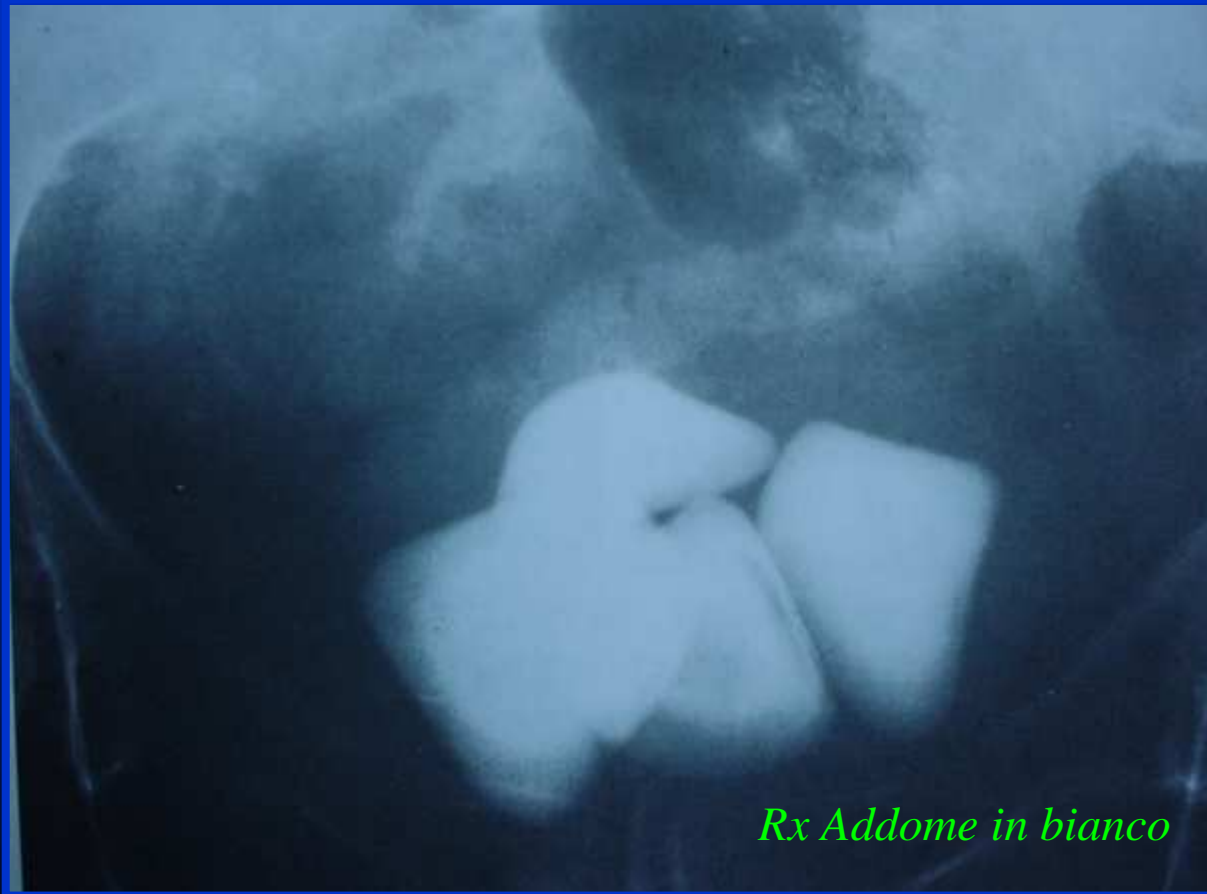Calcolosi endovescicale



Rx Addome in bianco

L'iperplasia prostatica benigna

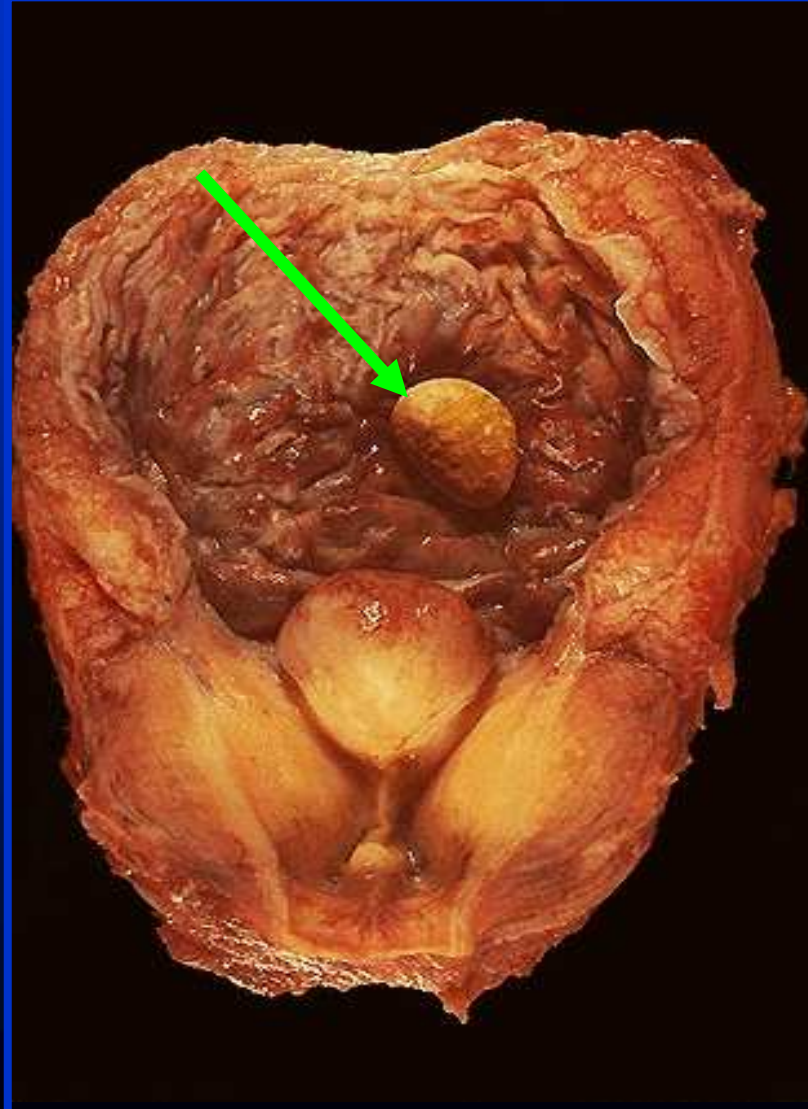
Calcolosi endovesicale



Rx Addome in bianco

L'iperplasia prostatica benigna

Calcolosi endovesicale



Reperto autoptico

L'iperplasia prostatica benigna

Iter diagnostico 1/4

- Anamnesi

- Esame obiettivo:

- ◆ Addome (globo vescicale,...)
- ◆ Esame genitali esterni (D.D.)
- ◆ Esplorazione rettale

L'iperplasia prostatica benigna

Iter diagnostico 2/4

- Esami di laboratorio:

- √ Esame urine/Urocoltura
- √ Creatininemia
- √ Antigene Prostatico Specifico (PSA)

L'iperplasia prostatica benigna

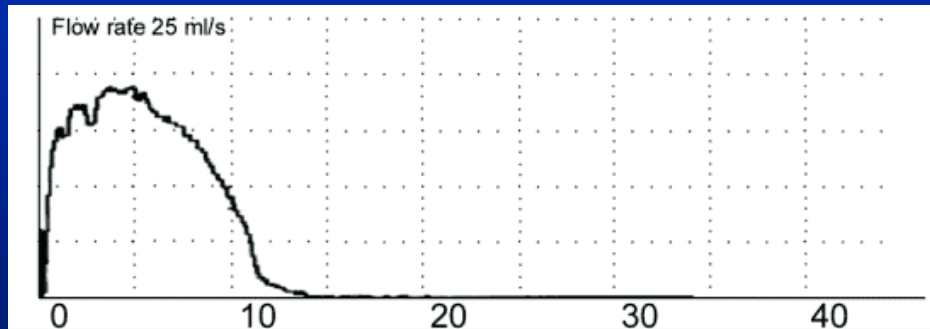
Iter diagnostico ^{3/4}

- Indagini strumentali:

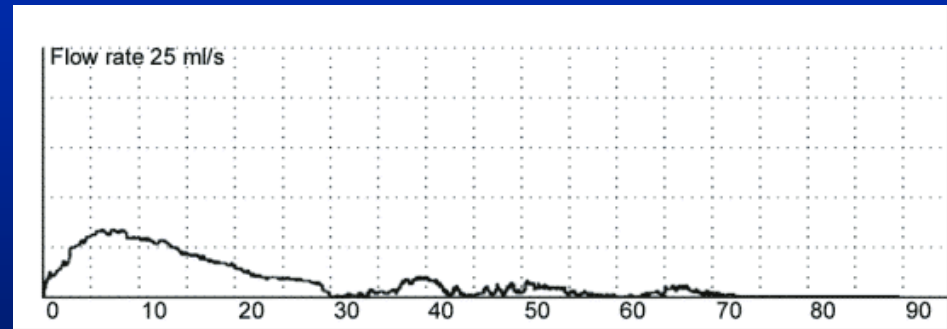
√ Uroflussometria

L'iperplasia prostatica benigna

Uroflussometria



Normale



Ostruito

L'iperplasia prostatica benigna

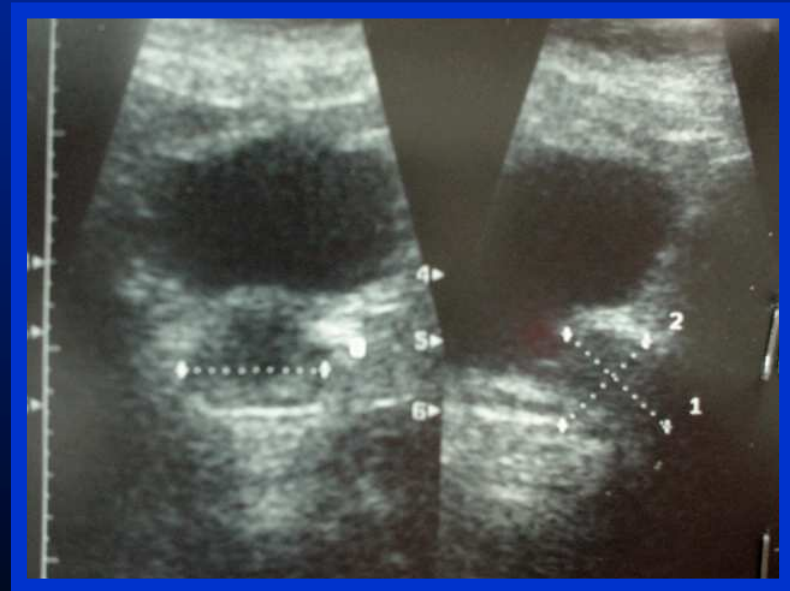
Iter diagnostico 4/4

- Diagnostica per immagini:
 - √ Ecografia addominale
 - √ Ecografia transrettale
 - (√ Urografia e.v.)
 - (√ TAC, RMN)

L'iperplasia prostatica benigna

Ecografia addominale

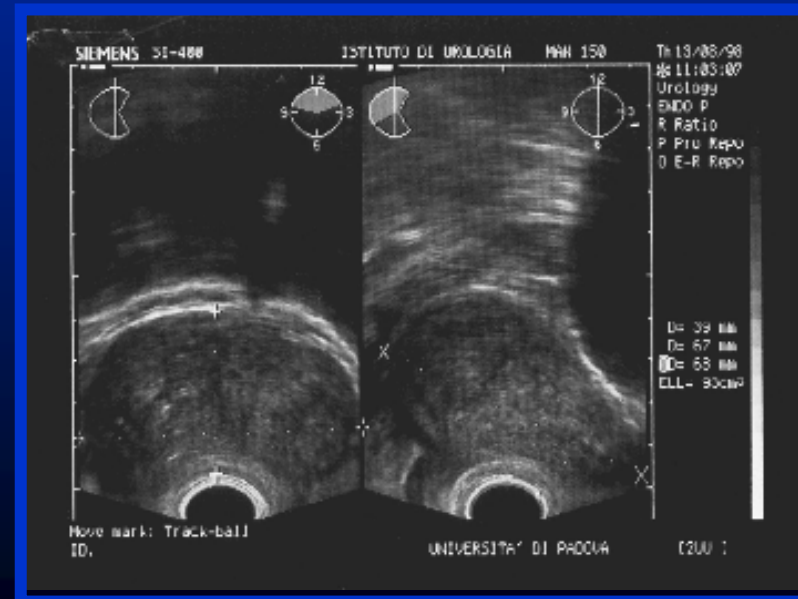
- ✓ Valutazione alte vie urinarie
(idroureteronefrosi)
- ✓ Studio della vescica
(Ipertrofia detrusoriale/
Calcolosi vescicale
Pseudodiverticoli)
- ✓ Calcolo del ristagno
postminzionale



L'iperplasia prostatica benigna

Ecografia transrettale

- ✓ Calcolo della volumetria prostatica
(Adenoma/Ghiandola in toto)
- ✓ Studio della morfologia
(Aree ipo/iperecogene)
- ✓ Guida per biopsia



L'iperplasia prostatica benigna

Opzioni terapeutiche

- Nessuna terapia
- Terapia medica
- Terapia chirurgica

L'iperplasia prostatica benigna

TERAPIA MEDICA

- Inibitori della 5- α -reduttasi

Finasteride

- α -Bloccanti

Terazosina, Alfuzosina, Tamsulosina,...

- Estratti di piante naturali

Serenoa Repens

- Terapia ormonale

*Progestinici, Antiandrogeni,
LHRH-analoghi*

L'iperplasia prostatica benigna

TERAPIA CHIRURGICA

- Endoscopica

 - Resezione endoscopica*

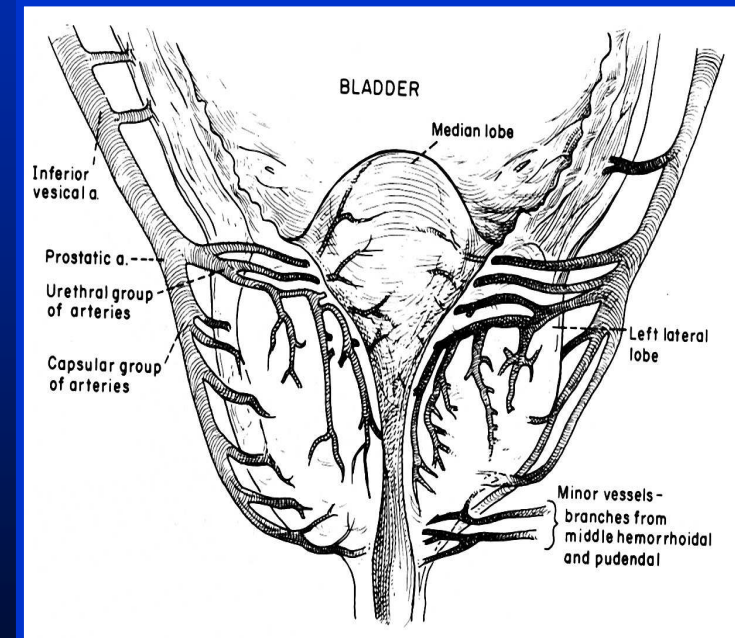
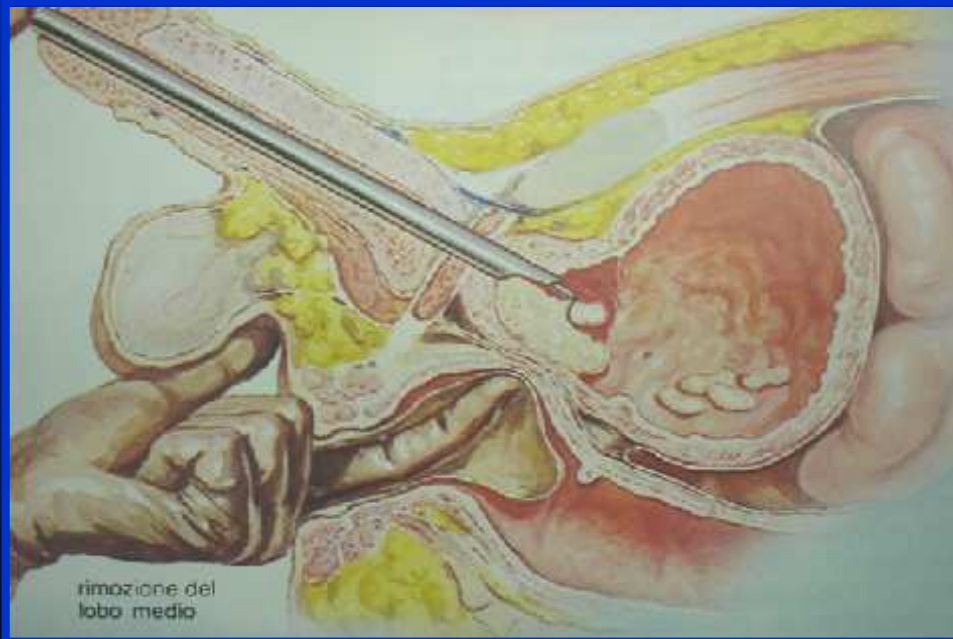
- Chirurgia a cielo aperto

 - Adenomectomia retropubica*

 - Adenomectomia transvescicale*

L'iperplasia prostatica benigna

Resezione endoscopica



L'iperplasia prostatica benigna

Adenomectomia retropubica

